

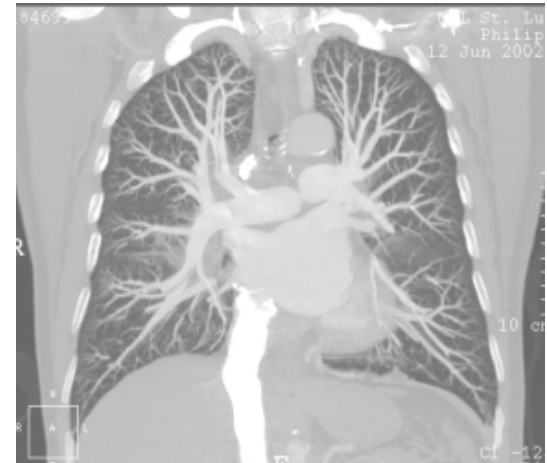
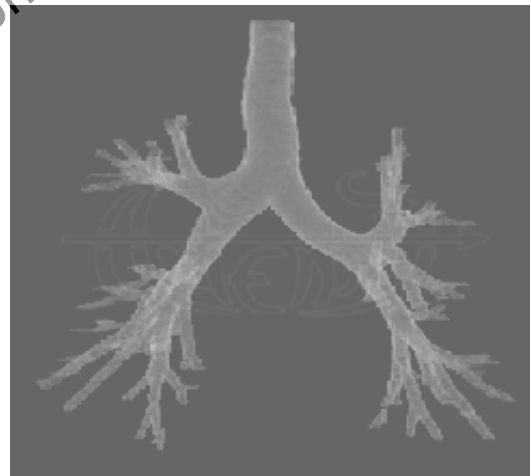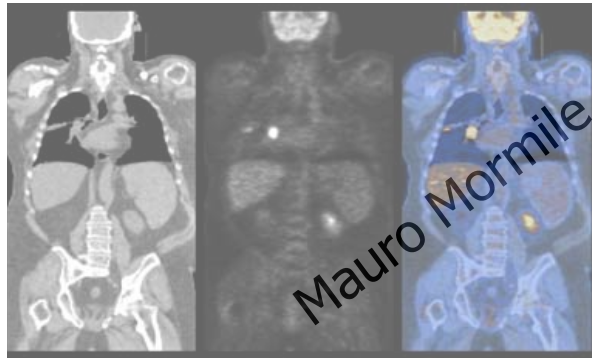
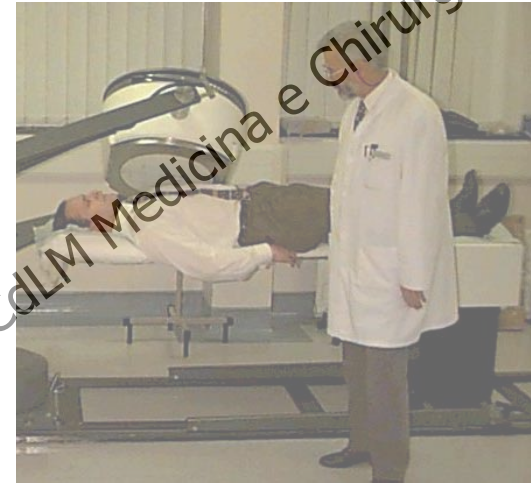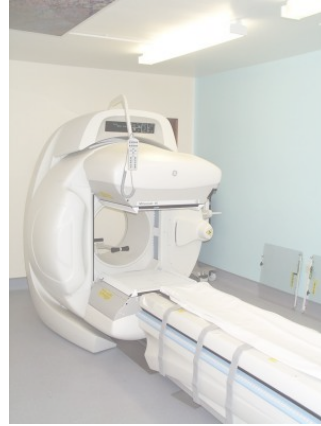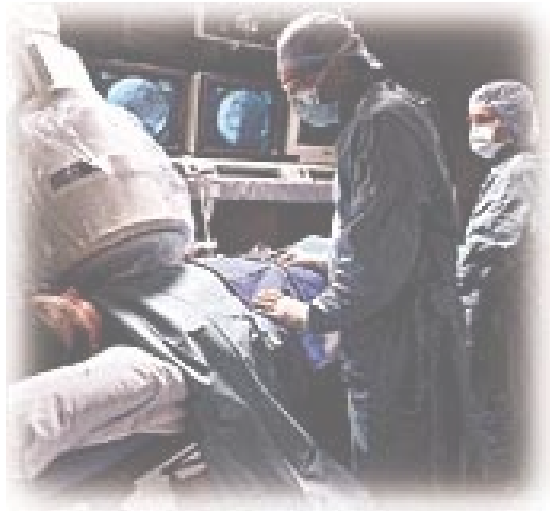L'esame obiettivo nel paziente respiratorio

Mauro Mormile - Università Federico II - Lezioni CdLM Medicina e Chirurgia

Prof. Mauro Mormile

Cattedra di Malattie Respiratorie
Università di Napoli Federico II





Mauro Mormile - Università Federico II - Lezioni CdLM Medicina e Chirurgia

Esame fisico pneumologico

Decisioni salva-vita

Situazione clinica	Diagnosi	Azione
emitorace espanso ed immobile, ipertimpanismo, instabilità emodinamica	pnx iperteso	drenaggio pleurico
cianosi, torpore, segni di iperinflazione	IRA ipercapnica	ventilazione meccanica
ortopnea, "marea montante"	EPA	terapia depletiva, cardiocinetica, ecc.



Esame fisico pneumologico

Fasi metodologiche tradizionali

- raccolta anamnestica
- ispezione
 - pattern respiratori
 - cianosi
 - facies
 - clubbing, postura, tempo di espirazione
- palpazione
 - FVT
 - polso paradossale
- percussione
 - suono plessico
- ascoltazione

dati "criptici"

output fisico di sistema



Sintomi e Segni delle Malattie respiratorie

Generali		febbre, sudorazione, astenia, anoressia, calo ponderale
Respiratori	frequenza elevata	tosse
		espettorato
		emottisi
		dolore toracico
	frequenza ridotta	vomica
		disfonia
		disfagia
Extratoracici		singhiozzo
		cianosi
		ippocratismo digitale - osteoartropatia polmonare ipertrofica
		alterazioni cutanee



Espirazione forzata, esplosiva, a glottide chiusa, volontaria o involontaria

- elevata frequenza (10-25% dei sintomi respiratori)
- atto riflesso (recettori intra- ed extratoracici)
- stimoli differenti (flogistici, meccanici, chimici, termici)
- **Caratteristiche differenziali**
 - durata (acuta < 3 sett., cronica > 3 sett.; subacuta ?)
 - frequenza (sporadica, accessionale, convulsiva)
 - presenza di espettorazione (secca, produttiva)
 - tonalità (afona, abbaiante, sibilante)
 - ritmicità circadiana (mattutina, notturna) o stagionale (primaverile, invernale)
 - sensibilità a postura e decubito
 - trattamenti concomitanti (es. ACE-inibitori)
 - decorso (improvvisi variazioni delle caratteristiche)



- Criteri di orientamento diagnostico

- **tosse secca:** asma, rinite, scolo retronasale, interstiziopatie, neoplasie polmonari - pleuriche - mediastiniche, RGE, ACE-inibitori, disturbi emotivi e psichici
- **tosse produttiva:** tabagismo, BPCO, infezioni respiratorie acute, bronchiectasie, ca. bronchiolo-alveolare
- **tosse acuta:** irritanti, corpi estranei, episodi di ab ingestis, TEP, patologie cardiache, pleuriche, pericardiche
- **tosse cronica:** BPCO, asma, interstiziopatie, neoplasie, irritanti ambientali

- Complicanze

- Pneumotorace, sincope, aritmie, rotture venose, cefalea, ernie, fratture costali, laparoceli, incontinenza urinaria, deiscenza suture ...



Emissione con la tosse di secrezioni bronchiali

- frequenza, quantità
- caratteristiche reologiche differenti
- possibile inapparenza (deglutizione)
- **Caratteristiche differenziali**
 - mucoso (BPCO in fase stabile)
 - mucoso con concrezioni a stampo (madreperlacee: asma; brune: aspergillosi polmonare allergica)
 - mucopurulento, purulento (infezioni)
 - emorragico (neoplasie, infezioni, coagulopatie, vasculiti ...)
 - a gelatina di lampone (neoplasie)
 - rugginoso, croceo (polmonite lobare)
 - nerastro (antracosi, silicosi)



	TB → 90%	
1930	K → 0.2%	evento malattia
	M > F	
	TB → ~ 20%	
oggi	K → ~ 45%	evento sentinella
	M = F	

Sintomi e Segni delle Malattie respiratorie

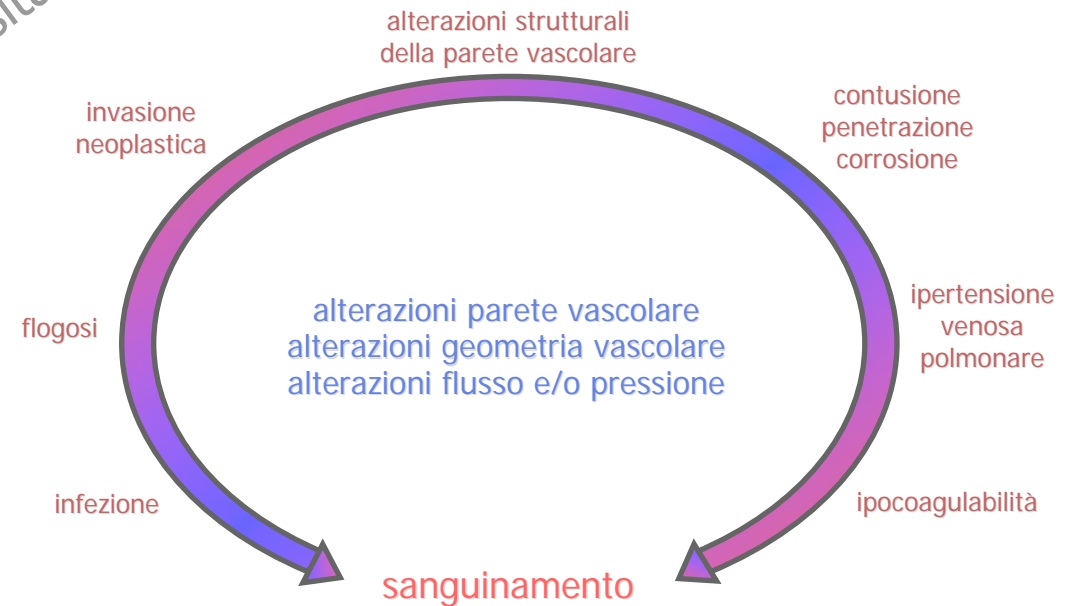
Emottisi

Emissione con la tosse di sangue proveniente dalle vie aeree sottoglottiche

- emottisi, emoftoe, espettorazione emorragica, pseudo-emottisi
- variabilità patogenetica
 - circ. bronchiale (lesioni, neoangiogenesi)
 - circ. polmonare (lesioni, aneurismi, ipertensione venosa)
- 30% “sine materia”

• Caratteristiche differenziali

- età del paziente
- quantità
- colore
- pH



Sintomi e Segni delle Malattie respiratorie Emottisi

classificazione di gravità		classificazione eziologica
lieve	< 60 ml/episodio	neoplastica
massiva	> 600 ml/24 h	infettiva
minacciosa	> 120 ml/ora	non neoplastica/non infettiva (es: granulomatosa)
		traumatica
		emocoagulativa
		cardiaca
		altre (es: endometriosi bronchiale)
		sine materia

Sanguinamento digestivo	Sanguinamento respiratorio
rosso scuro	rosso vivo
denso, coagulato	schiumoso, fluido
misto a cibo	misto a muco
pH acido	pH alcalino
epigastralgia, dolenzia addominale, nausea	dolore toracico, gorgoglio toracico, tosse



Sensazione dolorosa riferita alle strutture del torace

- assenza di terminazioni algogene in parenchima, vie aeree distali e pleura viscerale
 - elevata frequenza
 - scarsa correlazione intensità/gravità
 - possibili proiezioni extratoraciche (es. ipocondri)
 - interferenza di fattori socio-culturali
-
- **Caratteristiche differenziali**
 - modalità di insorgenza, durata
 - localizzazione (localizzabile, mal localizzabile; superficiale, profondo)
 - presenza di trigger point
 - elicitabilità con la digitopressione
 - risposta ai movimenti (respiratori, della gabbia e del cingolo, flessione in avanti)
 - irradiazione
 - risposta ai farmaci (nitroderivati, FANS, antiacidi)



Dolore toracico

Dolore pleurico

- terminazioni algogene della pleura parietale e della fascia endotoracica
- caratteristiche variabili (trafittivo, sordo, urente)
- irradiazione al terzo inferiore del torace e/o a collo e spalla
- peggiorato dai movimenti respiratori e del tronco
- insorgenza variabile (acuto, graduale)
- interferenza di fattori socio-culturali

Dolore muscolo-scheletrico toracico

- strutture ossee, articolazioni, nn. intercostali
- elicitable con la digitopressione
- peggiorato dai movimenti respiratori e del tronco

Dolore tracheobronchiale

- terminazioni algogene dei grossi bronchi
- retrosternale
- urente
- peggiorato dalla tosse

Dolore da incremento tensivo circolo polmonare

- retrosternale
- costrittivo-oppessivo
- peggiorato dallo sforzo



“affanno”

“sensazione di soffocamento”

“aumento dello sforzo respiratorio”

“senso di costrizione toracica”

“respiro pesante”

“fame d'aria”

Sintomi e Segni delle Malattie respiratorie

Dispnea

Anomala e spiacevole consapevolezza del proprio respiro

- elevata frequenza
- genesi multifattoriale
- origine respiratoria o extrarrespiratoria
- Caratteristiche differenziali
 - insorgenza (brutale, rapida, rapidamente o lentamente progressiva)
 - fattori scatenanti (da sforzo, a riposo, ortopnea, platipnea, trepopnea)
 - ritmicità circadiana
 - caratteristiche (in- o espiratoria, sibilante o non sibilante)



Sintomi e Segni delle Malattie respiratorie

Dispnea

Insorgenza	Patologia
Rapida (ore)	Asma bronchiale
	Polmoniti
	Pneumotorace
	Inalazione di corpo estraneo
	TEP
	Insufficienza VS
	Chetoacidosi, uremia, avvelenamenti
Rapidamente progressiva (giorni o settimane)	Versamenti pleurici
	Neoplasie pleuropolmonari
	Infezioni, Tubercolosi
	Insufficienza cardiaca congestizia
	Anemie
	Patologie neuromuscolari
Lentamente progressiva (mesi o anni)	BPCO
	Pneumopatie interstiziali, pneumoconiosi
	Insufficienza cardiaca congestizia
	TEP ricorrenti
	Obesità di alto grado



Mauro Mormile - Università Federico II - Lezioni CdLM Medicina e Chirurgia

Sintomi e Segni delle Malattie respiratorie

Dispnea

SCALA DI BORG MODIFICATA	
Grado	Intensità dispnea
0	Non avvertita
0.5	Molto, molto lieve (appena percepita)
1	Molto lieve
2	Lieve
3	Moderata
4	Abbastanza severa
5	Severa
7	Molto severa
9	Molto, molto severa (quasi intollerabile)
10	Massimale (intollerabile)

British Medical Research Questionnaire	
Grado	Intensità dispnea
1	Mi manca il fiato solo per sforzi intensi
2	Mi manca il fiato solo se corro in piano o se faccio una salita leggera
3	Cammino più lentamente della gente della mia stessa età quando vado in piano, oppure mi devo fermare per respirare quando cammino al mio passo in piano
4	Mi devo fermare per respirare dopo che ho camminato in piano per circa 100 metri o pochi minuti
5	Mi manca troppo il fiato per uscire di casa o mi manca il fiato quando mi vesto o mi spoglio.



Sintomi e Segni delle Malattie respiratorie


Pattern respiratori




normale



bradipnea



tachipnea



iperpnea (es. respiro di Kussmaul da chetoacidosi)



respiro di Cheyne-Stokes (es. encefalopatie)



respiro di Biot (es. encefalopatie, s. meningee ...)



Mauro Mormile - Università Federico II - Lezioni CdLM Medicina e Chirurgia

Vomica, Disfonia, Disfagia, Singhiozzo

Vomica

Espettorazione improvvisa ed abbondante (“a bocca piena”) di escreato purulento

- caverne, ascessi, bronchiectasie

Disfonia

Alterazione del tono della voce secondarie ad alterazioni laringee

- paralisi ricorrente
- associata a tosse bitonale

Disfagia

Sensazione soggettiva di difficoltà nella deglutizione causata da un'ostacolata progressione del bolo nelle vie digestive superiori

- compressione esofagea
- invasione esofagea

Singhiozzo

Contrazione involontaria e spasmodica dei mm. inspiratori (diaframma, intercostali esterni e scaleni) associata a brusca chiusura della glottide

- atto riflesso non completamente elucidato
- timing e frequenza variabili (2-60/m')
- scarso effetto sulla ventilazione
- decorso acuto o cronico (>48 ore)
- eziologia variabile (neurologica, metabolica, cardiaca, pleuropolmonare, gastroenterica, genito-urinaria, psicogena ...)



Sintomi e Segni delle Malattie respiratorie

Esplorazione semeiologica dell'apparato respiratorio

Segni extratoracici	cianosi
	ippocratismo digitale - osteoartropatia polmonare ipertrofica
	alterazioni cutanee
Segni toracici	ispezione
	palpazione
	percussione
	ascoltazione

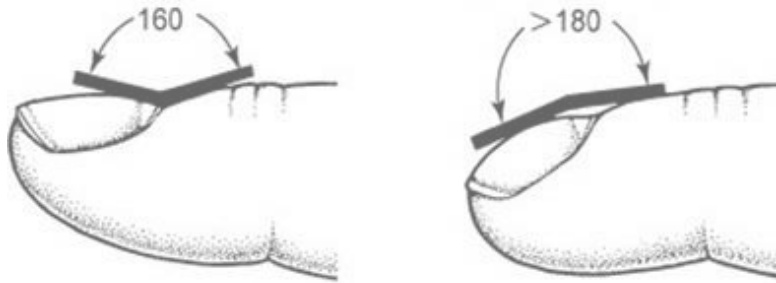


Colorito bluastrò della cute e delle mucose, conseguente ad incremento di Hb_R a livello capillare

- Hb_R > 5 gr/dl sangue capillare
- problematiche di rilevazione
 - concentrazione Hb (anemia, poliglobulia)
 - Hb patologiche (metaHb, solfoHb)
 - razza, illuminazione, cosmetici

	Cianosi centrale	Cianosi periferica
colore	blu-grigio	livido
cute	calda	fredda
genesi	shunt dx-sx ↓ ematosi	↓ portata cardiaca vasocostrizione
risposta ad O ₂	si	no
risposta al riscaldamento	no	si
esempi	Cardiopatie congenite BPCO, Interstiziopatie altitudine, Hb patologiche	Esposizione al freddo Shock M. di Raynaud





Sintomi e Segni delle Malattie respiratorie

Ippocratismo digitale

Deformazione a bulbo delle falangi distali delle dita di mani e piedi

- generalmente bilaterale
- accumulo di connettivo, senza impegno osseo
- non dolorabile
- unghie “a vetrino d’orologio”
- profilo superiore della falange caratteristico
- possibili forme primitive o ereditarie

patologie toraciche	patologie extratoraciche
neoplasie polmonari e pleuriche	cirrosi epatica, cirrosi biliare primitiva
interstiziopatie, pneumoconiosi	rettocolite ulcerosa, m. di Chron
fibrosi cistica, bronchiectasie	malattie neurologiche
empiema plerico	
cardiopatie cianogene, endocarditi	



Sintomi e Segni delle Malattie respiratorie

Alterazioni cutanee


Malattie respiratorie	Alterazioni cutanee
Sarcoidosi	Eritema nodoso Eritema multiforme Lupus pernio
S. di Ehlers-Danlos	Cute iperelastica
S. di Churg-Strauss	Eritema, Orticaria Porpora
S. di Wegener	Porpora Noduli, papule
S. di von Recklinghausen	Neurofibromi Macchie caffelatte
Carcinoma polmonare	Noduli metastatici Eczema seborroico Acanthosis nigricans



Sintomi e Segni delle Malattie respiratorie

Esplorazione semeiologica - Ispezione

- dimensioni e forma del torace
 - torace ad imbuto o da calzolaio
 - torace carenato
 - torace cifotico o cifoscoliotico
 - prevalenza monolaterale di gruppi muscolari
 - esiti di traumi toracici
 - sindromi genetiche (sindrome di Poland, displasia cleido-cranica)
 - torace enfisematico o a botte
 - torace cirrotico o a cono
- simmetria dei due emitoraci
 - sindromi retrattive
 - circoscritte (esiti pleuritici, fibrosi massive, atelettasie, neoplasie, esiti chirurgici)
 - diffuse (esiti pleuritici estesi, fibrosi massive estese, atelettasie massive, neoplasie infiltranti dall'ilo)
 - sindromi dilatatorie
 - circoscritte (epatosplenomegalia, neoplasie, idatidosi, raccolte saccate, cardiomegalia, sacche aneurismatiche)
 - diffuse (versamento pleurico, pneumotorace, idropneumotorace, masse intratoraciche voluminose, iperdistensione polmonare vicariante)
- presenza di reticolazioni venose (sindromi mediastiniche)
- presenza di pulsazioni visibili
- caratteristiche dei movimenti respiratori



Mauro Mormile - Università Federico II - Lezioni CdLM Medicina e Chirurgia

Esplorazione semeiologica - Pattern posturali

- respirazione e labbra socchiuse
 - ↓ frequenza respiratoria
 - ↑ volume corrente
 - ↓ iperinflazione
 - miglioramento V/P
- posizione "a tripode" o "a cocchiere"
 - ottimizzazione sforzo muscolare
 - ↓ consumo di O₂

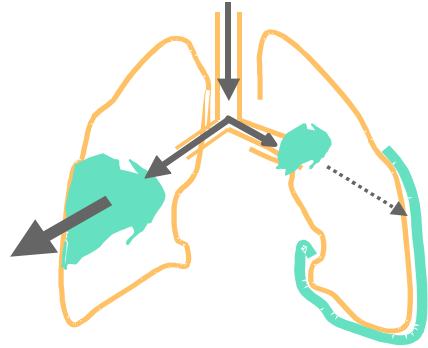


Sintomi e Segni delle Malattie respiratorie

Esplorazione semeiologica - Palpazione

- espansibilità della gabbia toracica
- asimmetrie ed asincronie della motilità della gabbia toracica
- FVT
- presenza di:
 - pulsazioni anormali
 - crepitii
 - fremiti (bronchiale, pleurico)
 - fluttuazioni, guazzamento
 - dolorabilità delle strutture toraciche





Sintomi e Segni delle Malattie respiratorie

Esplorazione semeiologica - Palpazione

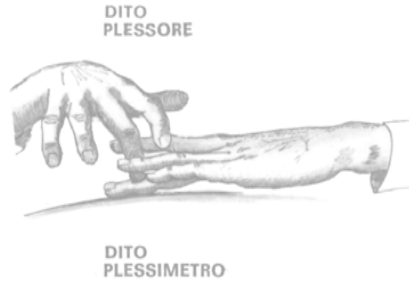
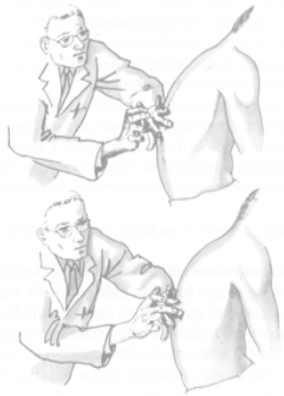FVT aumentato	FVT diminuito
mezzi compatti e poco aerati	mezzi aerati
magro	obeso
astenico	muscoloso
↓ area / tessuto	↑ area / tessuto
↑ densità e consistenza parenchimale	rarefazione parenchimale

abolito
afonia , ostruzione bronchiale, interposizione di liquido



Sintomi e Segni delle Malattie respiratorie

Esplorazione semeiologica - Percussione



Impedenza acustica (Z) = Densità • Velocità

$$\text{Energia sonora (E)} = 4 \cdot \frac{Z_1 \cdot Z_2}{(Z_1 + Z_2)^2}$$

condizione	Z_1	Z_2	mismatch acustico	suono plessico
normale	parete toracica	tessuto polmonare	fisiologico	chiaro
pneumotorace		aria	massimale	timpanico
consolidazione, atelettasia, versamento pleurico		essudato tessuto compatto liquido pleurico	minimo	ottuso





Sintomi e Segni delle Malattie respiratorie

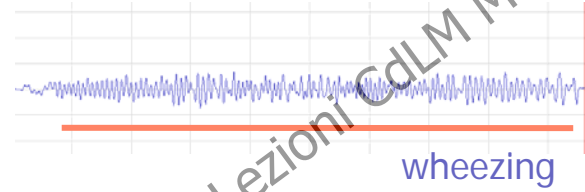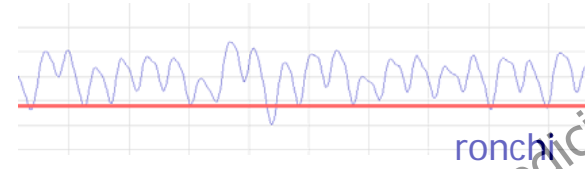
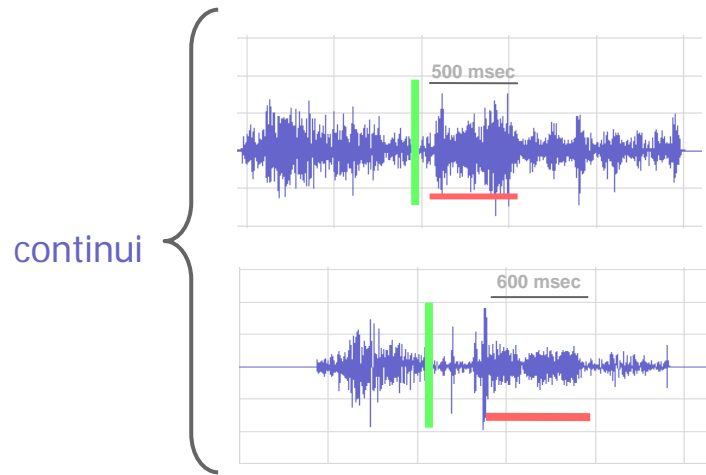
Esplorazione semeiologica - Ascoltazione

Laennec	Sinonimi comuni
Rantoli mucosi (gorgogliamento)	Rantoli grossolani
Rantoli umidi (crepitazione)	Rantoli crepitanti
Rantoli secchi sonori (russamento)	Ronchi sonori
Rantoli secchi sibilanti (fischiamiento)	Ronchi sibilanti

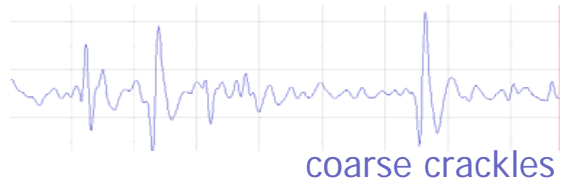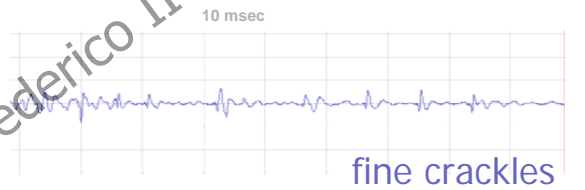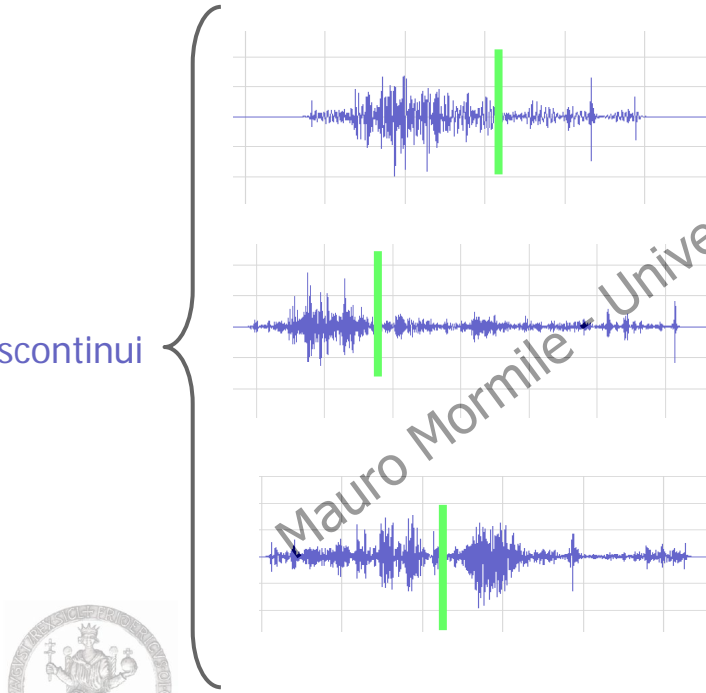
- respiro broncovescicolare
- respiro (o soffio) bronchiale
- murmure vescicolare

Cadenza	ATS	Caratteristiche acustiche	Morfologia
Discontinui	Coarse crackles	Sequenza di improvvise deflessioni, esplosivi, sonori	
	Fine crackle	Sequenza di improvvise deflessioni, esplosivi, meno sonori	
Continui	Ronchus	Suoni sinusoidali, russanti Frequenza dominante: ≤ 200 Hz Durata: >250 msec	
	Wheeze	Suoni sinusoidali, sibilanti Frequenza dominante: ≥ 400 Hz Durata: >250 msec	

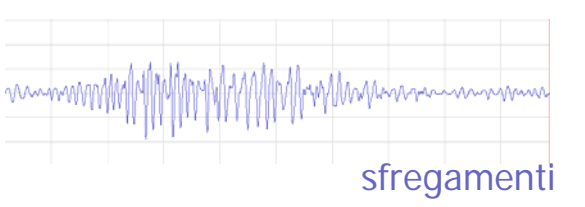




sindromi broncoostruttive



patologia alveolo-interstiziale



danno pleurico



Mauro Mormile - Università Federico II - Lezioni CdLM Medicina e Chirurgia