

La diagnostica in epoca *ante-natale*

- **Introduzione**
- **Definizione e storia**
- **Principi**
- **Caratteristiche**
- **Finalità**
- **Tecniche**



Introduzione

- **È stato stimato che nel 2-3% circa delle gravidanze è possibile riscontrare una o più anomalie congenite**
- **Il 21% circa delle morti neonatali sono ascrivibili ad anomalie congenite**
- **L'eziologia delle anomalie congenite può includere cause genetiche e/o teratogene**

Congenito vs Genetico

- **Molte anomalie congenite sono del tutto imprevedibili, mentre la presenza di una gravida diabetica, di patologie genetiche in famiglia, ecc., costituisce un fattore di rischio**
- **Se un difetto congenito viene individuato prima della nascita ed è grave, i genitori possono decidere di interrompere la gravidanza nel rispetto della normativa vigente**

Malattie Genetiche

In tutto il mondo, milioni di persone presentano mutazioni genetiche causative di malattia con quadri clinici di diversa gravità, penetranza ed esordio.

Nel complesso, il database online che raccoglie le malattie genetiche ereditarie a trasmissione mendeliana (OMIM) attualmente riporta oltre 4.600 fenotipi riconducibili ad una causa genetica.

Alterazioni cromosomiche

Lo 0,17% della popolazione umana è portatore di una traslocazione, apparentemente bilanciata che è spesso causa di infertilità o aborti ricorrenti, o prole con gravi difetti alla nascita.

Inoltre, l'incidenza delle aneuploidie nell'embrione aumenta con l'età materna, e negli ultimi quattro decenni, l'età delle donne che partoriscono per la prima volta è in continuo aumento in occidente.

I fattori ostetrici che possono suggerire un'anomalia congenita sono:

- la presentazione podalica**
- il polidramnios, che può essere la conseguenza di una difficoltà di deglutizione (p. es., dovuta a gravi disordini del SNC, come l'anencefalia) o di una ostruzione del tratto digerente (p. es., conseguente ad atresia esofagea)**
- l'oligoidramnios, che può essere causato da un basso flusso urinario, conseguente ad anomalie del tratto genito-urinario**

La Diagnosi prenatale (DP)

Definizione

- **Per DP si intende l'insieme delle indagini, strumentali e di laboratorio, mediante le quali è possibile monitorare lo stato di salute e di benessere del feto durante il corso della gravidanza**
- **L'impiego delle tecniche di diagnosi prenatale è volto ad identificare patologie che interessano il feto su base genetica, infettiva, iatrogena o ambientale**

La Diagnosi Prenatale (DP)


Storia

1877

Amniocentesi nel terzo trimestre
(*Von Schatz e Lambl*)

1919

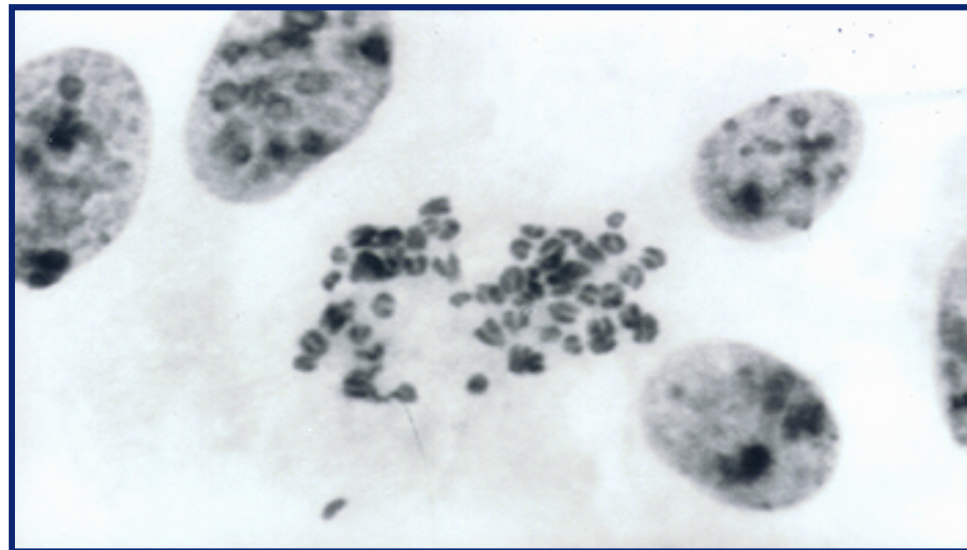
Amniocentesi in una donna con
polidramnios (*Hinkel*)



Gustav Klimt: Hope II, 1907

Il primo test genetico prenatale su una donna è stato eseguito nel 1966, quando fu eseguito il cariotipo su una coltura di amniociti ottenuti dal campionamento del liquido amniotico.

“...L’ assetto cromosomico del feto può essere determinato dall’ analisi di cellule provenienti dal liquido amniotico...”



Steele MW, Breg WR Jr
Chromosome analysis of human amniotic-fluid cells
Lancet i:383-5, 1966

L'introduzione delle tecniche di bandaggio cromosomico nel 1970 ha consentito l'aumento della risoluzione e l'individuazione dei riarrangiamenti cromosomici sbilanciati.

Nel corso dei successivi 40 anni, il cariotipo è diventato il gold standard per evidenziare i riarrangiamenti genomici in epoca prenatale.

La Diagnosi Prenatale

Oggi

- **Allo stato attuale è possibile individuare soltanto alcune patologie del feto, ma l'ottimizzazione delle tecniche per la diagnosi prenatale ci permette di guardare al futuro con maggiori prospettive.**
- **Le varie tecniche di diagnosi prenatale oggi messe a punto consentono di individuare alcune patologie malformative multifattoriali, le anomalie cromosomiche e le malattie geniche di cui si conosca lo specifico difetto, nonché la presenza del genoma di agenti infettivi (es. Citomegalovirus, Herpes simplex, Varicella Zooster, Rubeovirus, HIV, Toxoplasma gondii, Parvovirus)**

La Diagnosi Prenatale

Principi di base

- **Gravità della patologia di cui si esegue la diagnosi**
- **Disponibilità di un test prenatale accurato, in grado di confermare o respingere il sospetto di una determinata patologia (es. il feto è affetto o non è affetto Fibrosi Cistica)**
- **sicurezza per la madre e per il feto**
- **Accettabilità della IVG (interruzione volontaria della gravidanza)**

La Diagnosi Prenatale

Caratteristiche

La DP viene effettuata NON sul soggetto richiedente, bensì su un soggetto che, nella attuale legislazione, non ha riconoscimento giuridico

La DP permette NON assicura la nascita di un bambino privo di ogni patologia o anomalità

La Diagnosi Prenatale

Finalità

Preparare i genitori alla nascita (o all'eventuale IVG) di un bambino affetto

Fornire ai genitori tutte le informazioni relative:

- **alla patologia presunta**
- **alla possibilità di eseguire terapie in utero**
- **alla presenza di centri specializzati per la gestione di tali patologie in epoca-post natale**

La Diagnosi Prenatale

Le tecniche

- **Non invasive**
 - **Screening su siero materno**
 - **Ultrasuoni**
 - **MRI**
- **Minimamente invasive**
 - **DNA fetale libero**
 - **PGD**
- **Invasive (di prelievo)**
 - **l'amniocentesi**
 - **prelievo di villi coriali**
 - **cordocentesi**

La Diagnosi Prenatale

Le tecniche

- **Non invasive**

- **Screening su siero materno**

- **Ultrasuoni**

- **MRI**

- Magnetic Resonance Imaging*

Tecniche di imaging

- **Minimamente invasive**

- **DNA fetale libero**

- **PGD**

- **Invasive (di prelievo)**

- **amniocentesi**

- **prelievo di villi coriali**

- **cordocentesi**

**Indagini di laboratorio:
biochimica,
citogenetica, biologia
molecolare**

Diagnosi Prenatale non invasiva

Screening su siero materno

Beta HCG

Alfa feto proteina

Triplo test

Estriolo

**Diagnosi sulle cellule fetali nel circolo
materno**

Diagnosi Prenatale non invasiva

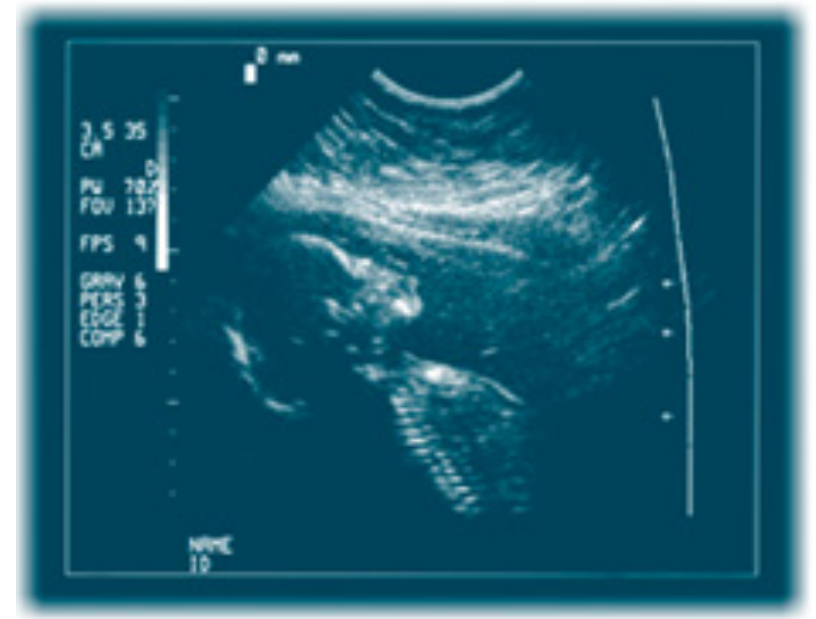
Gli ultrasuoni

Sono raccomandate due ecografie di routine durante la gravidanza.

La prima nel primo trimestre, e comprende la valutazione della translucenza nucale per lo screening della sindrome di Down, e la seconda a circa 20 settimane di gestazione.

Il rilevamento del tasso di anomalie può variare e dipende da:

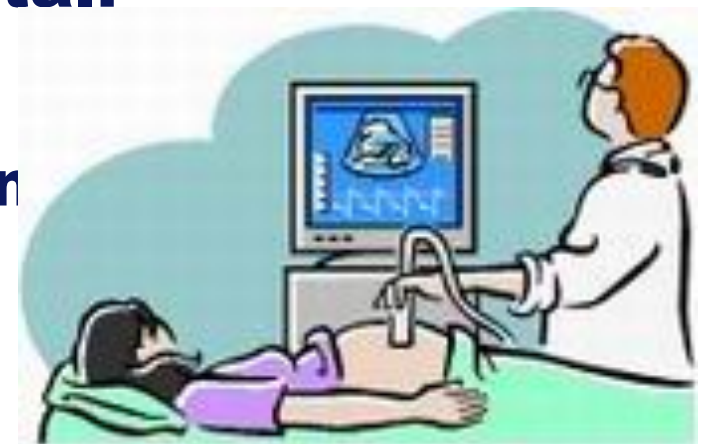- Il sistema anatomico interessato**
- Abilità dell'operatore**
- BMI del paziente**
- Qualità delle apparecchiature**
- età gestazionale e posizione fetale al momento della scansione**



DP non invasiva mediante ultrasuoni

Finalità

- **localizzazione intra-uterina o extra-uterina della gravidanza**
- **l'eventuale presenza di gemelli**
- **l'epoca di gravidanza**
- **la crescita, la posizione e la vitalità del feto**
- **lo stato della placenta**
- **il sesso del feto**
- **la presenza di malformazioni fetali**
- **lo stato del liquido amniotico**
- **la presenza di alcuni segni di anomalie cromosomiche**



DP non invasiva mediante ultrasuoni

Caratteristiche

La DP, in considerazione dell'epoca in cui si effettuano le indagini, non permette di correlare in tempo reale il fenotipo con il genotipo, pertanto in alcuni casi (es. malformazioni evidenziate ecograficamente) NON è possibile formulare una precisa diagnosi

DP non invasiva mediante ultrasuoni

Le tipologie

***stessa tecnica di base,
ma modalità e tempi di esecuzione diversi***

- 1. ecografia di routine nel primo trimestre**
- 2. ecografia di routine alla 20 settimana**
- 3. dettagliata ecocardiografia fetale**
- 4. diagnosi di intrauterina di restrizione della crescita (IUGR)**

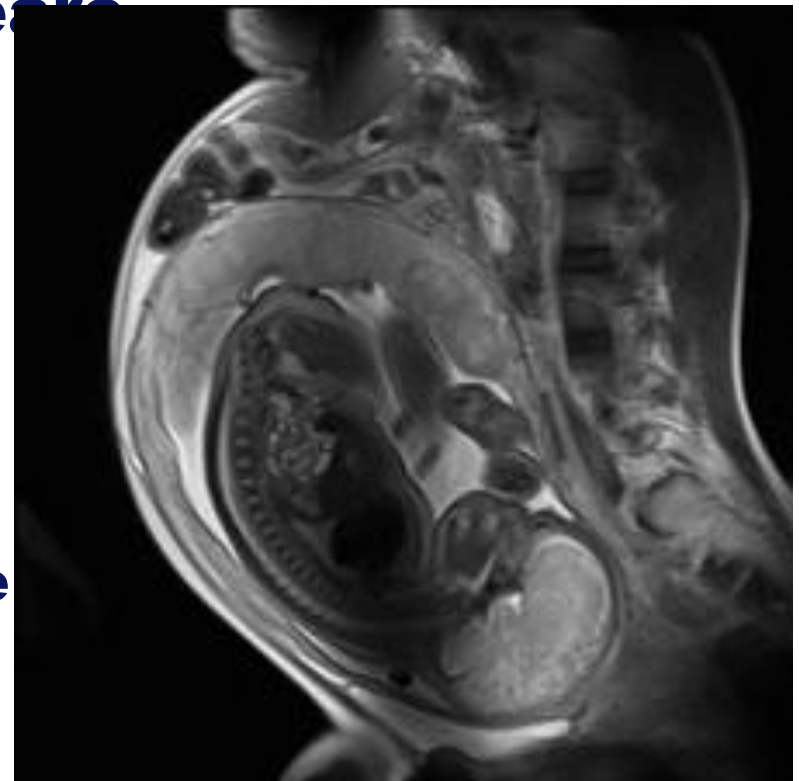
Diagnosi Prenatale non invasiva

Magnetic Resonance Imaging (MRI)

detta anche tomografia a risonanza magnetica (*Magnetic Resonance Tomography, MRT*) è una tecnica di generazione di immagini usata prevalentemente a scopi diagnostici in campo medico e basata sul principio fisico della risonanza magnetica nucleare.

Quando è stata introdotta, 30 anni fa, l'acquisizione dell'immagine a lungo tempo era molto sensibile agli artefatti provocati dal movimento fetale.

Lo sviluppo di sequenze ultraveloci ne ha notevolmente aumentato l'utilità per l'imaging fetale.



DP non invasiva mediante MRI

Finalità

- **diagnosi e monitoraggio di difetti congeniti del feto**
- **l'imaging di anomalie intracraniche, del tronco encefalico, della fossa cranica posteriore e delle anomalie del tubo neurale**
- **l'imaging di malformazioni congenite toraciche (es. ernia diaframmatica, presenza di fegato fetale nella cavità toracica, alterazioni del meconio)**
- **valutazione dei tumori fetali, principalmente teratomi**
- **facilitare la chirurgia fetale**