




CISTI DEL COLEDOCO

Definizione

Dilatazione circoscritta o diffusa della via biliare extraepatica principale, talvolta con interessamento delle vie biliari intraepatiche





CISTI DEL COLEDOCO

Incidenza

- **1/400.000 nei paesi occidentali**

$$\text{F/M} = 3/1$$


- **1/150.000 nei paesi orientali**

$$\text{F/M} = 1-2/1$$

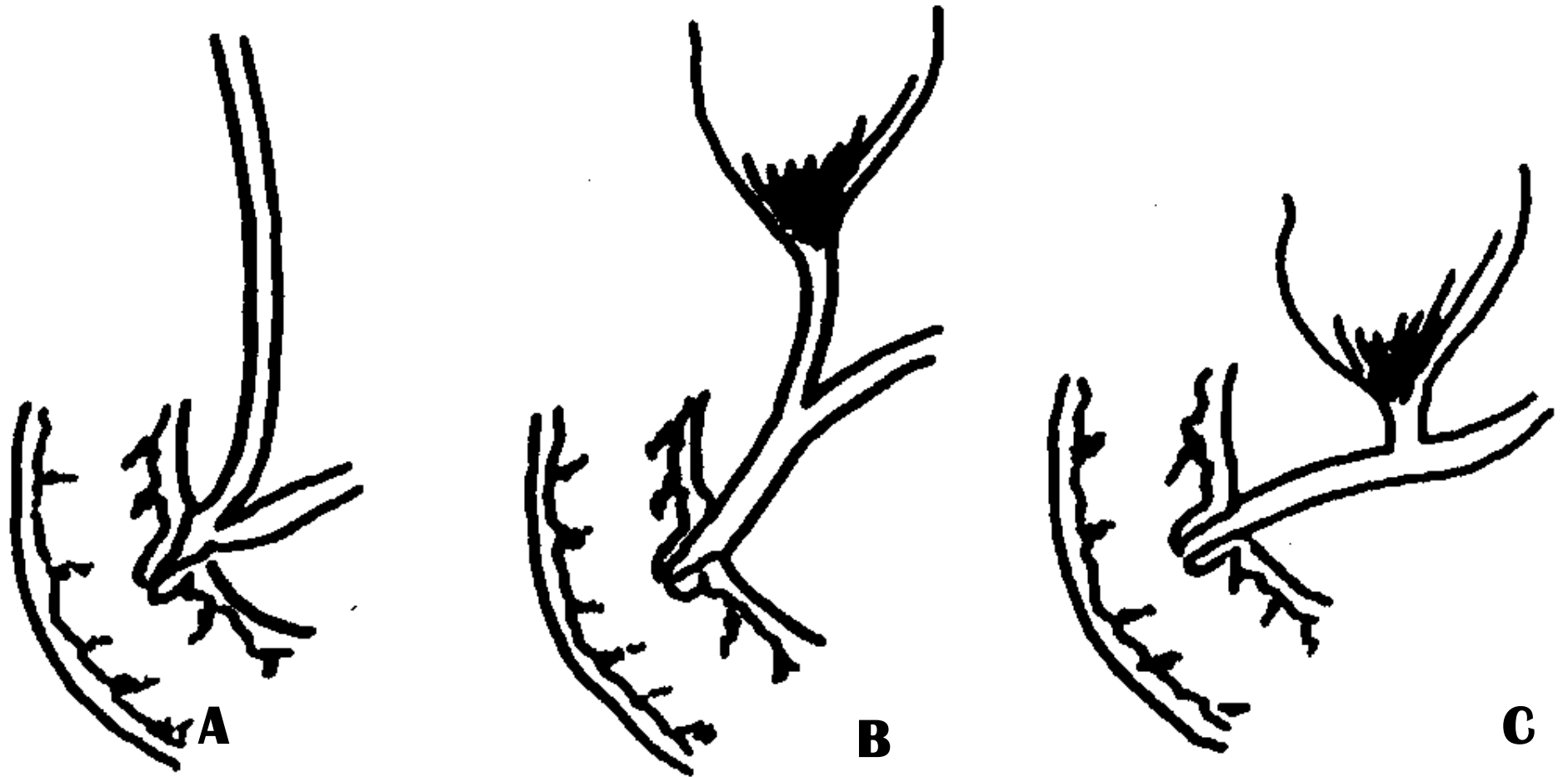



CISTI DEL COLEDOCO

Etiopatogenesi

- **Yotuyanagi:** anomalia del processo di proliferazione (1932)
 - **Babbitt:** ANOMALIA DELLA GIUNZIONE BILIO-PANCREATICA (1973)
 - **Landing:** colangiopatia ostruttiva virale (1974)
- 

CISTI DEL COLEDOCO



A: giunzione biliopancreatica normale; B-C anomalia di giunzione



CISTI DEL COLEDOCO

ANOMALA GIUNZIONE BILIO-PANCREATICA



Reflusso di succo pancreatico nell'albero biliare



Attivazione degli enzimi proteolitici



Indebolimento della parete coledocica



DILATAZIONE CISTICA



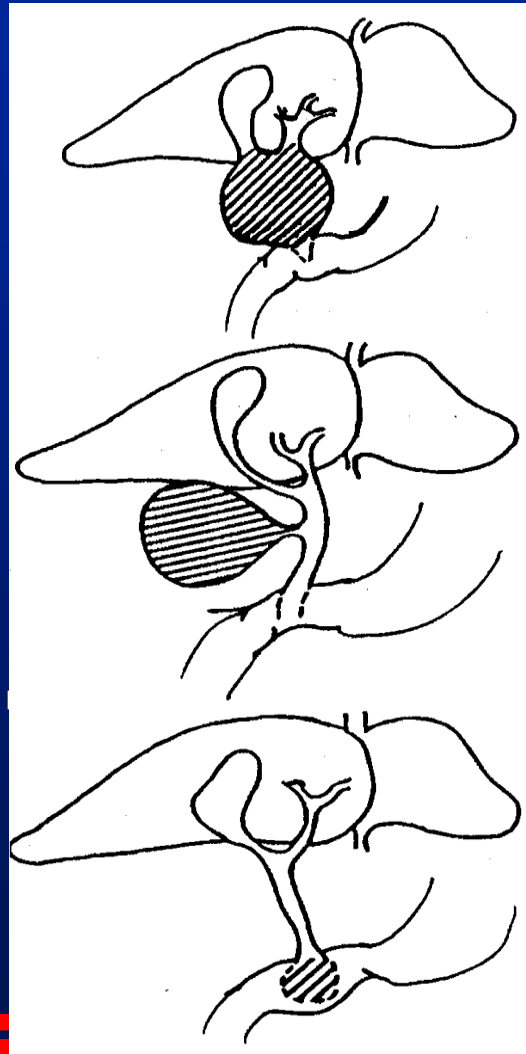
CISTI DEL COLEDOCO

ANOMALA GIUNZIONE BILIO-PANCREATICA

1. Elevata incidenza di a.g.b.p. e cisti del coledoco
 2. Presenza di enzimi pancreatici attivati nel dotto
 3. Aumento pressorio dell'Oddi in pz. con C.C.
 4. Conferme sperimentali su modelli animali
- 

CISTI DEL COLEDOCO

Classificazione di Alonso-Lej



← cisti del coledoco

← diverticolo
del coledoco

← coledocoele

CISTI DEL COLEDOCO


ETIOPATOGENESI

Classificazione sec. Todani


I



a) sacculare




b) segmentaria



c) fusiforme

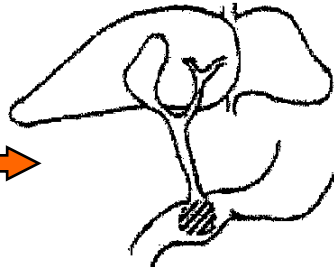
II

diverticolo
del coledoco



III

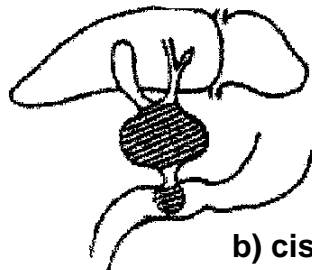
coledocoele



IV



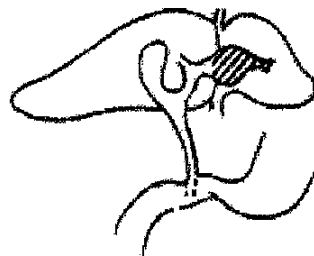
a) cisti multiple intra ed
extraepatiche



b) cisti multiple
extraepatiche

V

cisti unica o multiple
intraepatiche





CISTI DEL COLEDOCO

Sintomatologia

- **distress respiratorio (soprattutto alla nascita)**
 - **massa addominale**
 - **dolori addominali ricorrenti**
 - **ittero**
 - **febbre, vomito**
- 



CISTI DEL COLEDOCO

Quadri clinici

Rara la triade massa, dolore, ittero

Più frequente associazione dolore+febbre

**Sintomo predominante: dolori addominali
ricorrenti**






CISTI DEL COLEDOCO

Quadri clinici in rapporto all'epoca di comparsa

Età < 1 a.

- ittero
- asintomatica
- massa
- diagnosi prenatale

Età > 1 a.

- dolore, ittero, massa
(<30% classica triade)
 - ittero intermittente
con o senza dolore
 - colangiti
 - PANCREATITI
- 



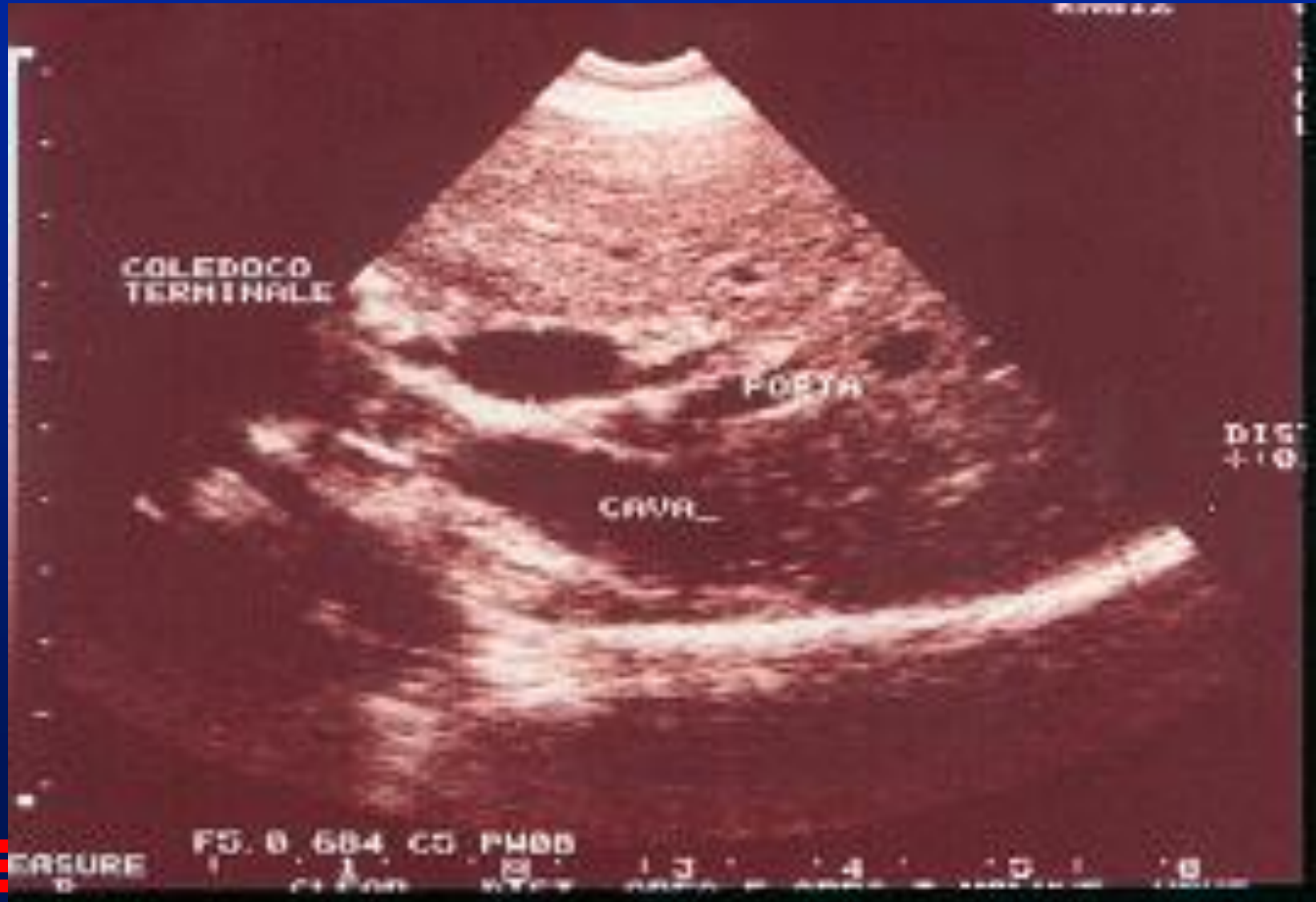CISTI DEL COLEDOCO

Diagnosi

- ECOGRAFIA
 - E.R.C.P.
 - T.C.
 - R.M.N.
 - Laparoscopia
- 

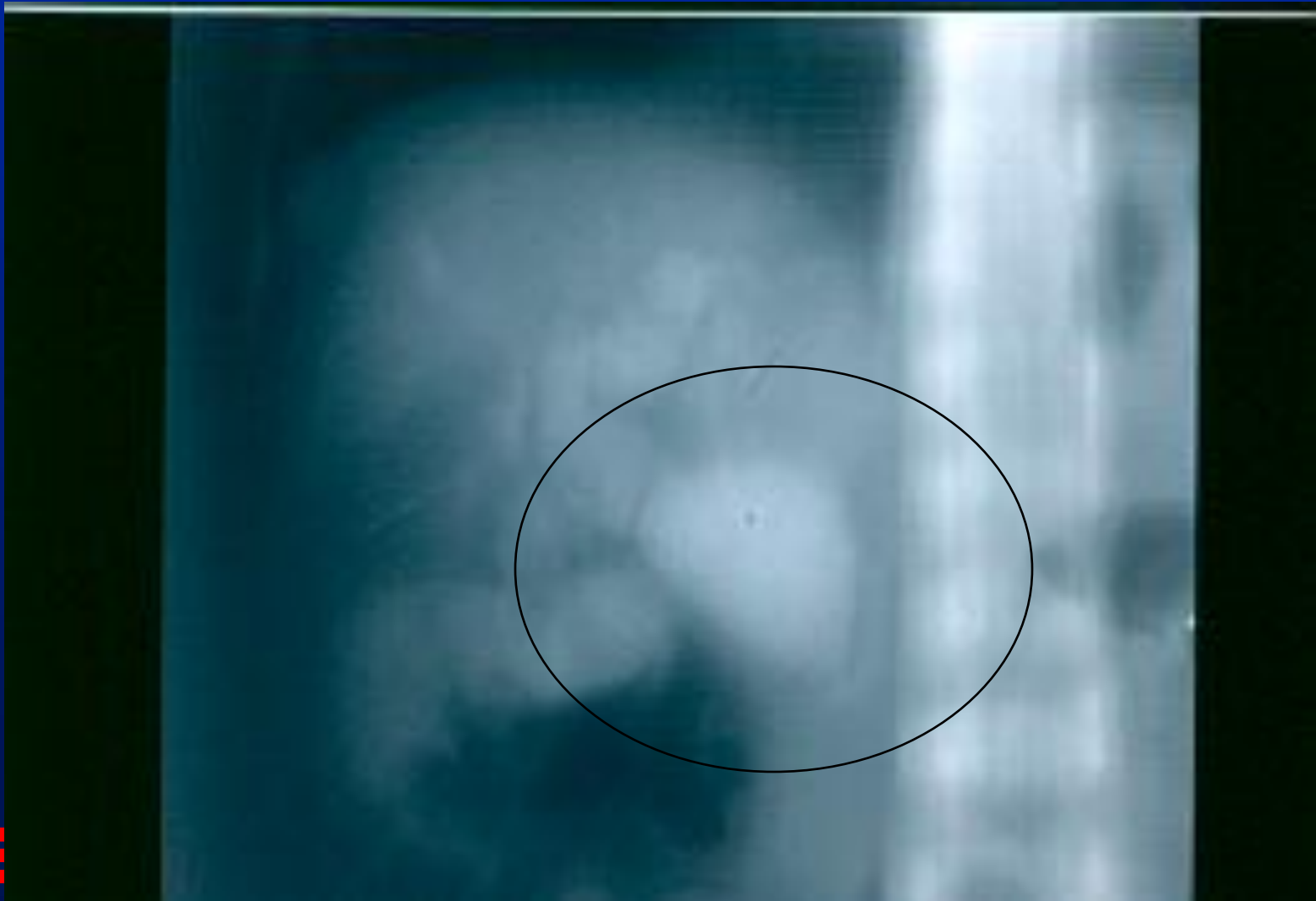CISTI DEL COLEDOCO

Cisti del coledoco di tipo fusiforme



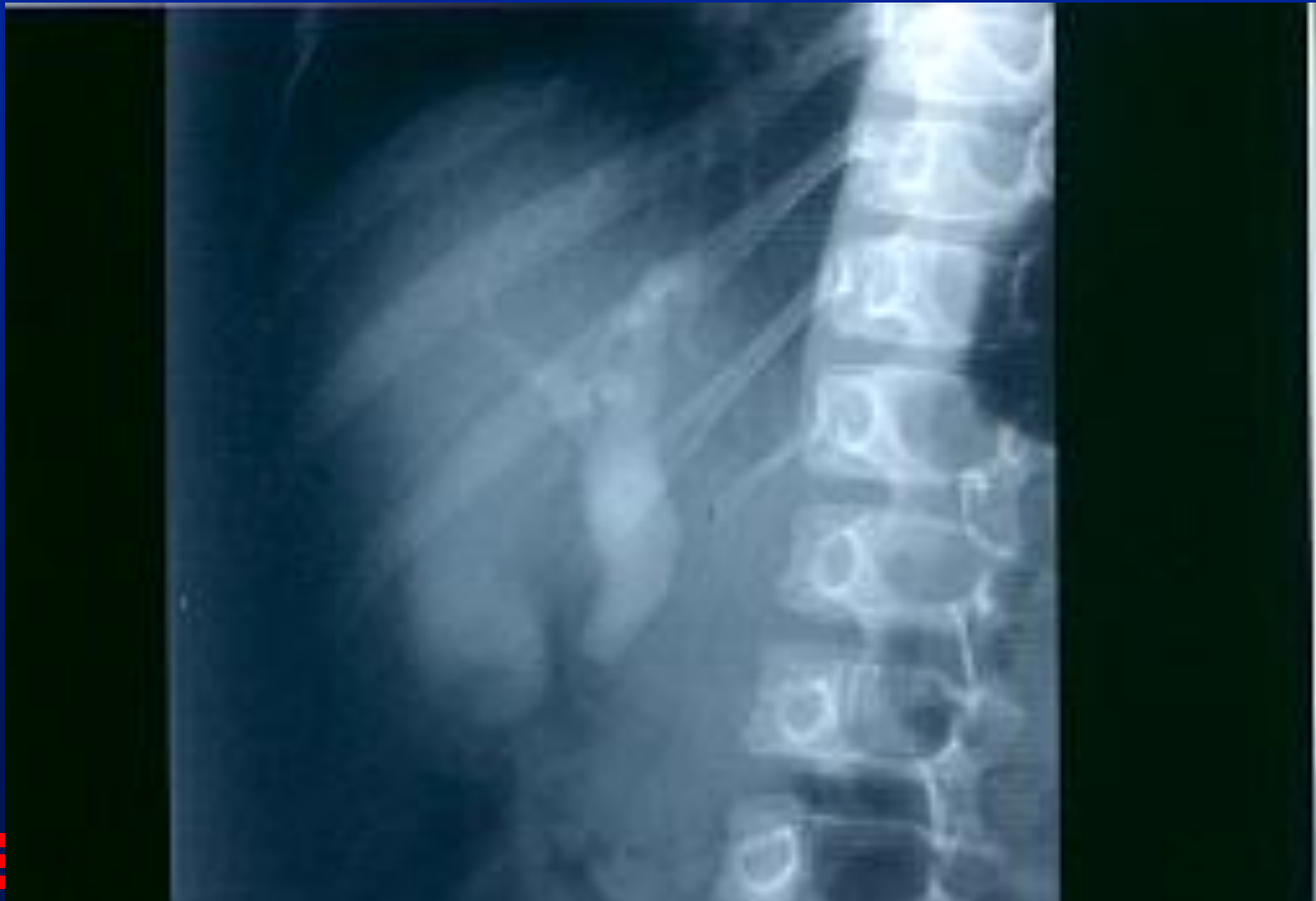CISTI DEL COLEDOCO

Cisti di tipo sacculare: colangiografia e.v.



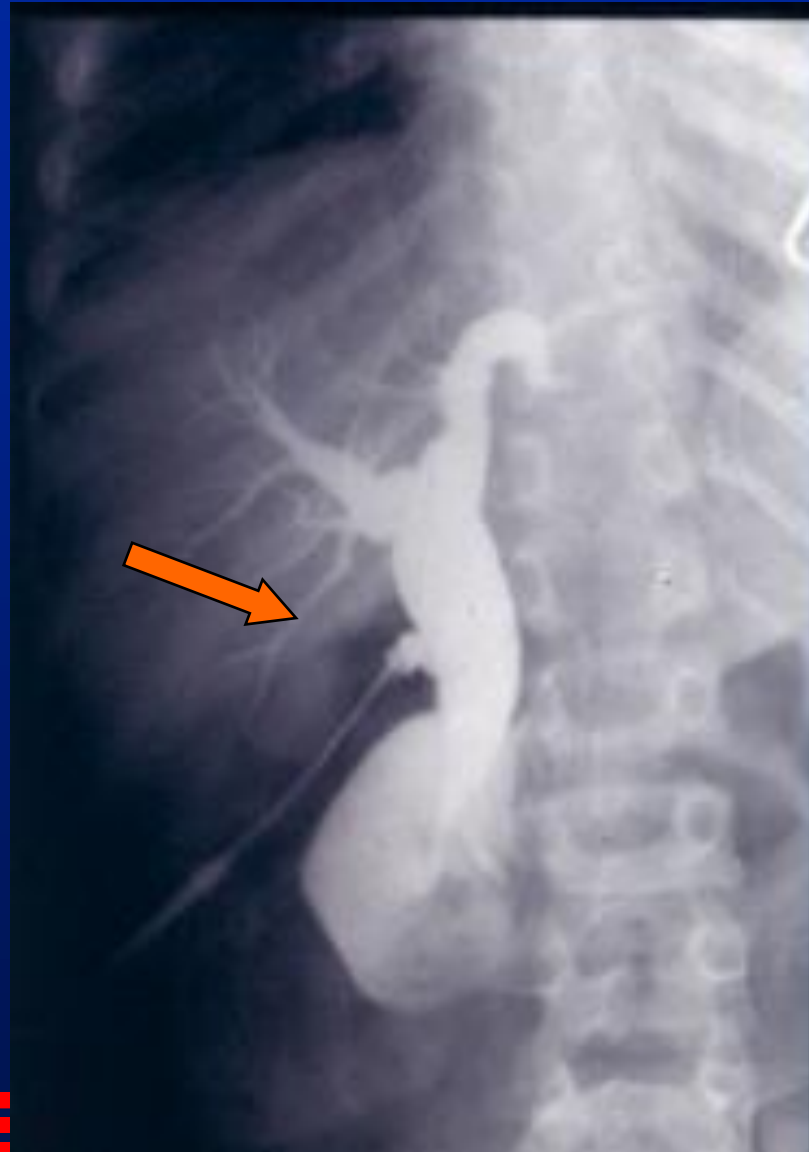CISTI DEL COLEDOCO

Cisti di tipo fusiforme: colangiografia e.v.



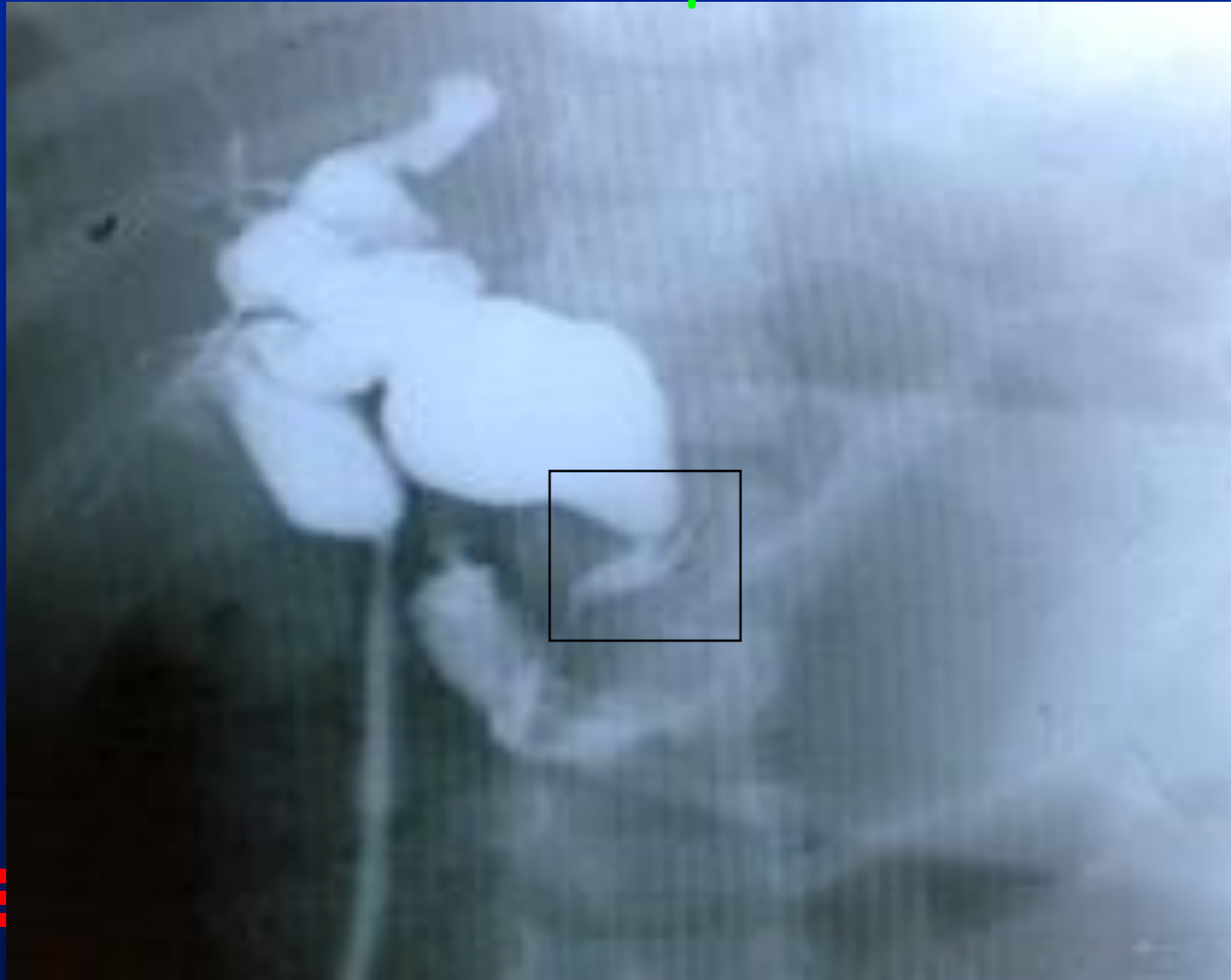
CISTI DEL COLEDOCO

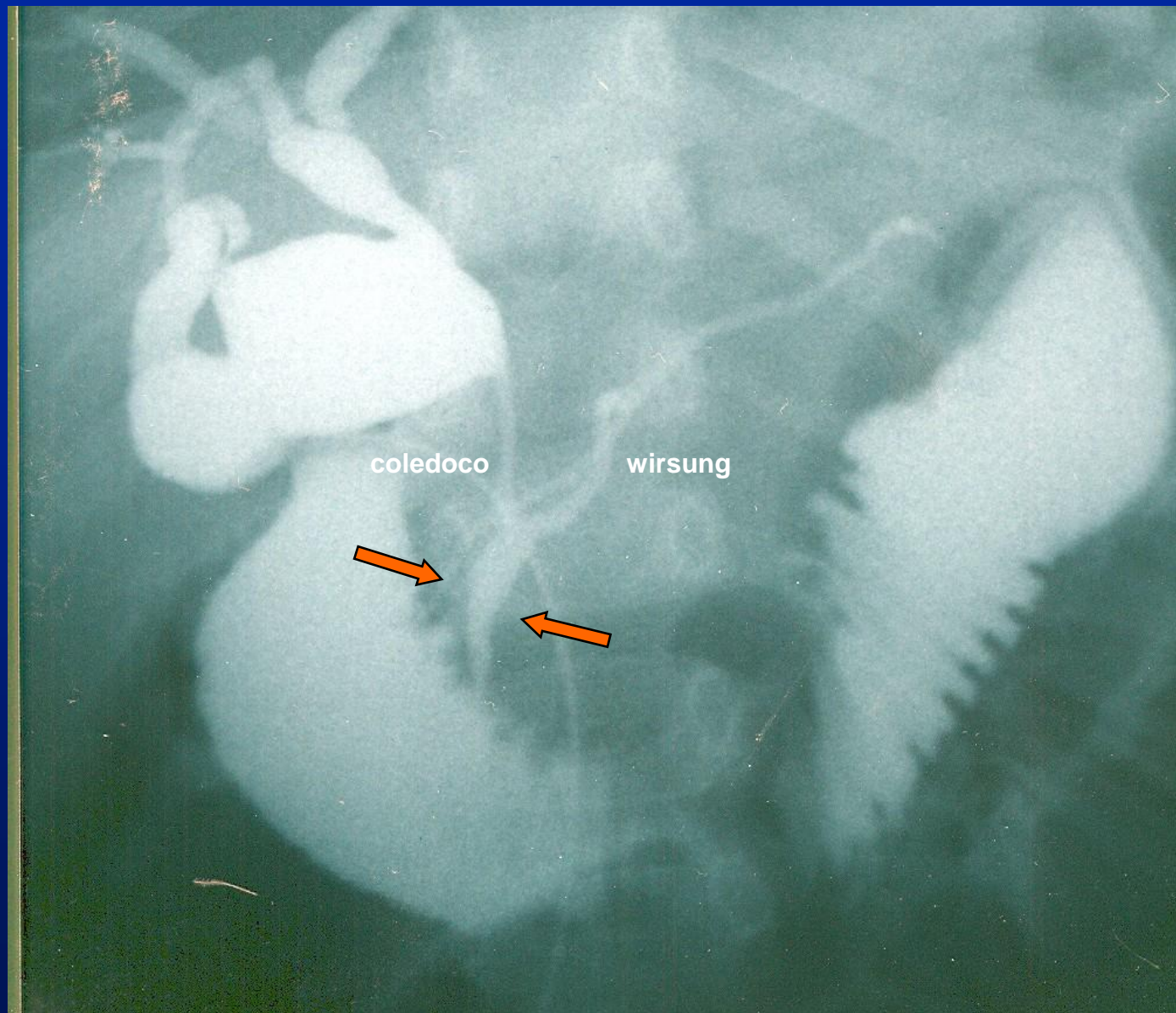
colangiografia operatoria
attraverso il dotto cistico



CISTI DEL COLEDOCO

Cisti di tipo sacculare: colangiografia operatoria attraverso la colecisti. Nel riquadro il "canale comune"

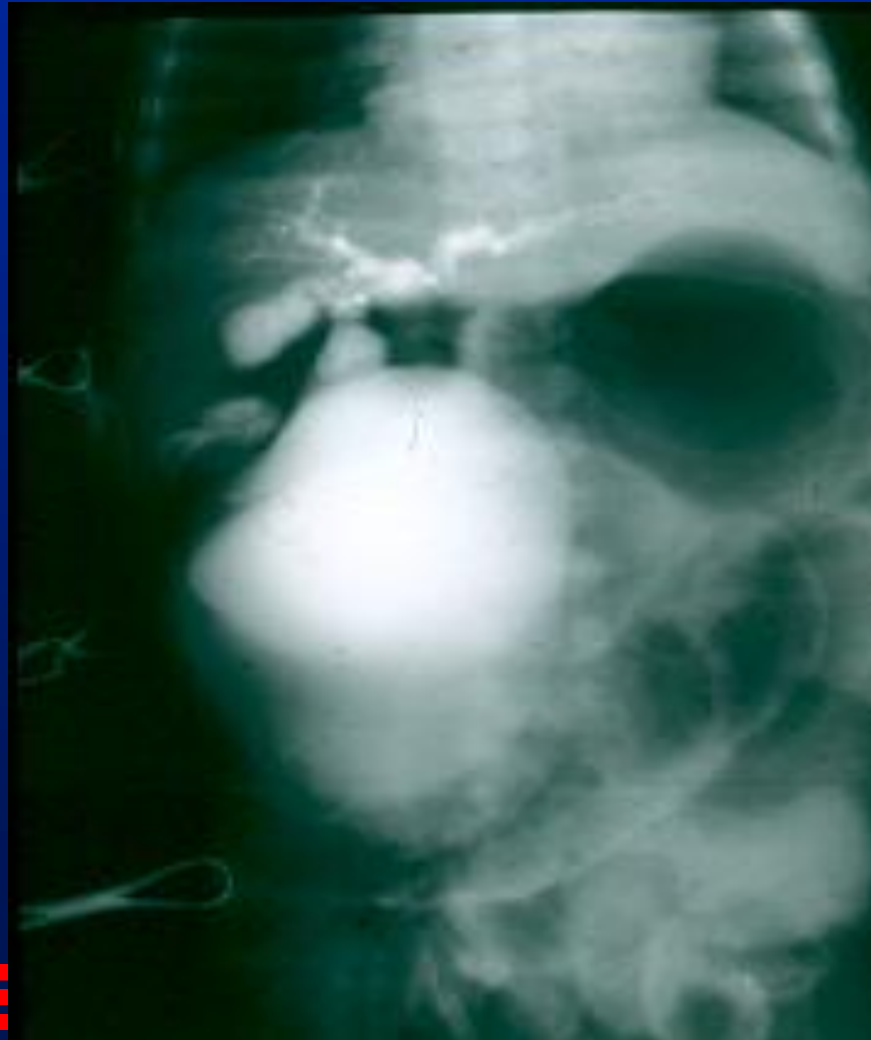




Piccola cisti di tipo sacculare: colangiografia operatoria transcolecistica. Lungo "canale comune"

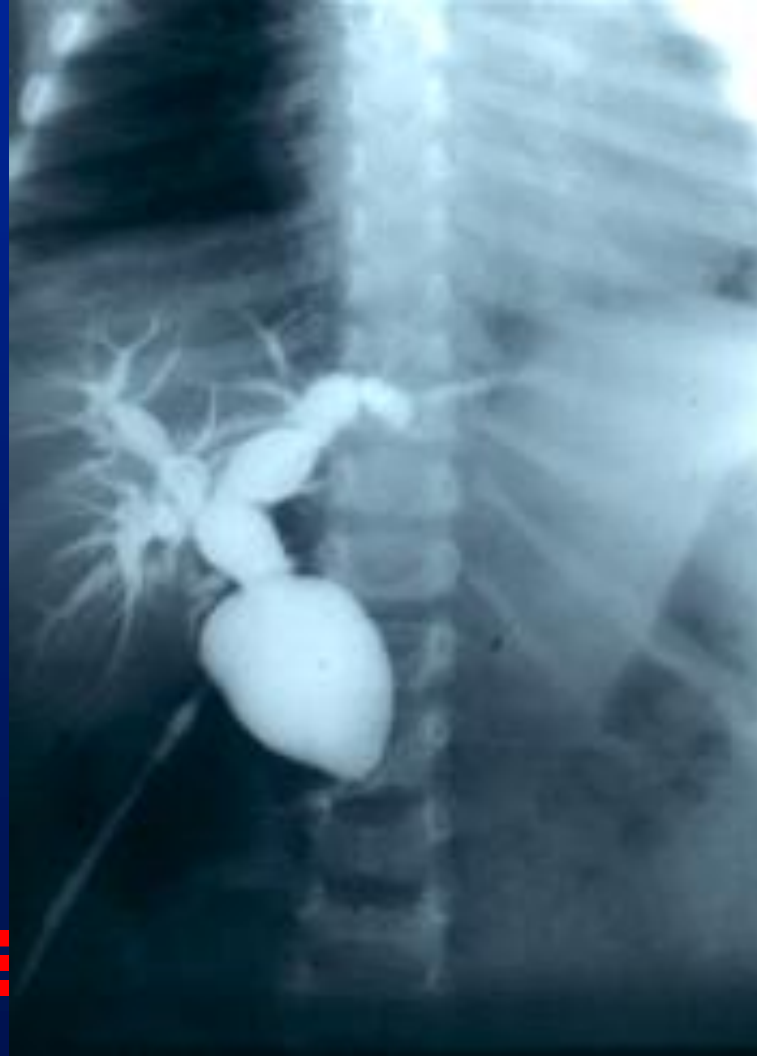CISTI DEL COLEDOCO

Voluminosa cisti di tipo sacculare: colangiografia operatoria per puntura diretta della cisti



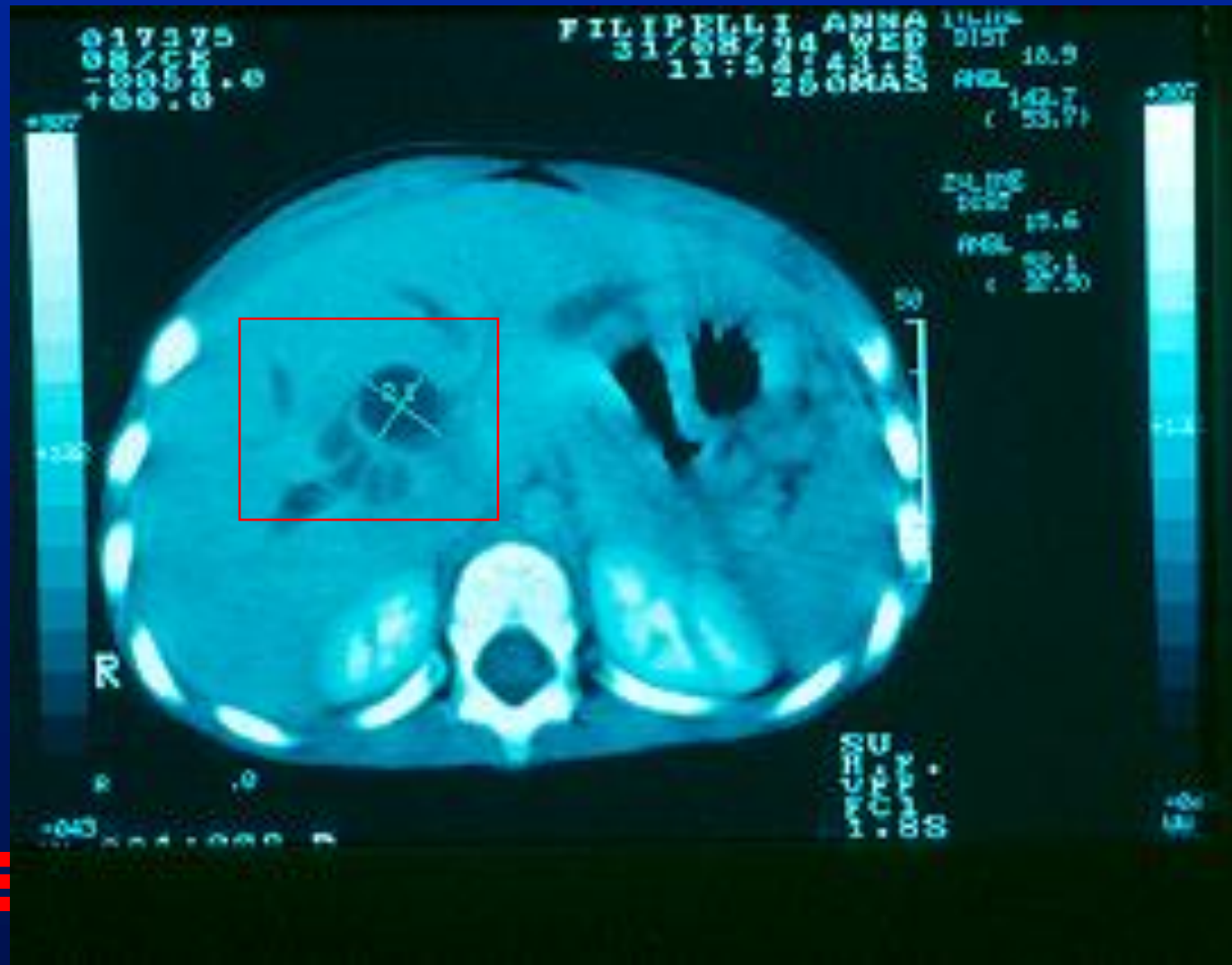
CISTI DEL COLEDOCO

Cisti di tipo sacculare: colangiografia operatoria
per puntura diretta della cisti



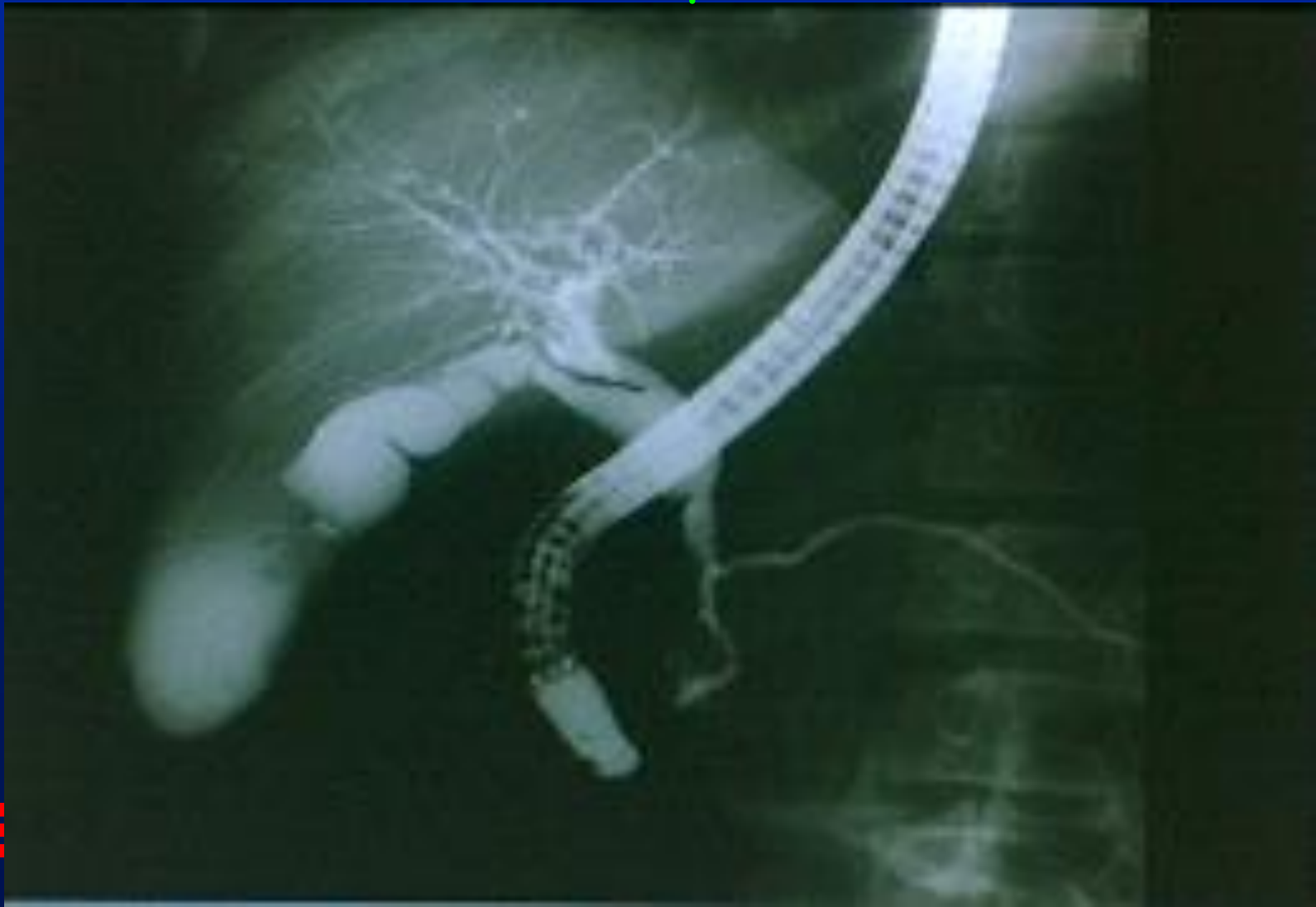CISTI DEL COLEDOCO

Immagine T.C. in un caso di piccola cisti



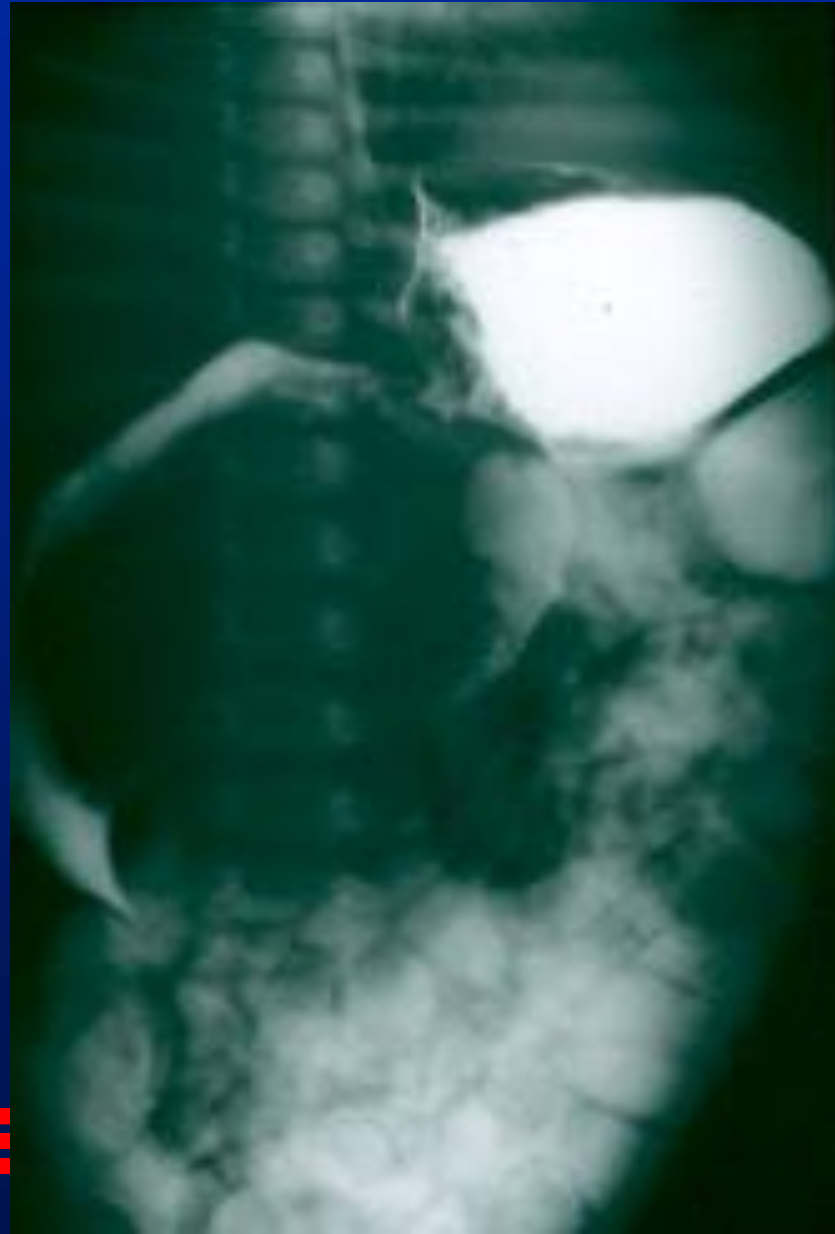
CISTI DEL COLEDOCO

E.R.C.P. in un caso di "canale comune" e modesta dilatazione del coledoco di tipo sacculare



CISTI DEL COLEDOCO

Rx digerente in un caso di voluminosa cisti coledocica con dislocamento della C duodenale





CISTI DEL COLEDOCO

Complicanze

Acute

- colangiti
- pancreatiti
- rottura
- emorragia
- accessi epatici

Croniche

- litiasi
 - cirrosi epatica
 - cancro
- 

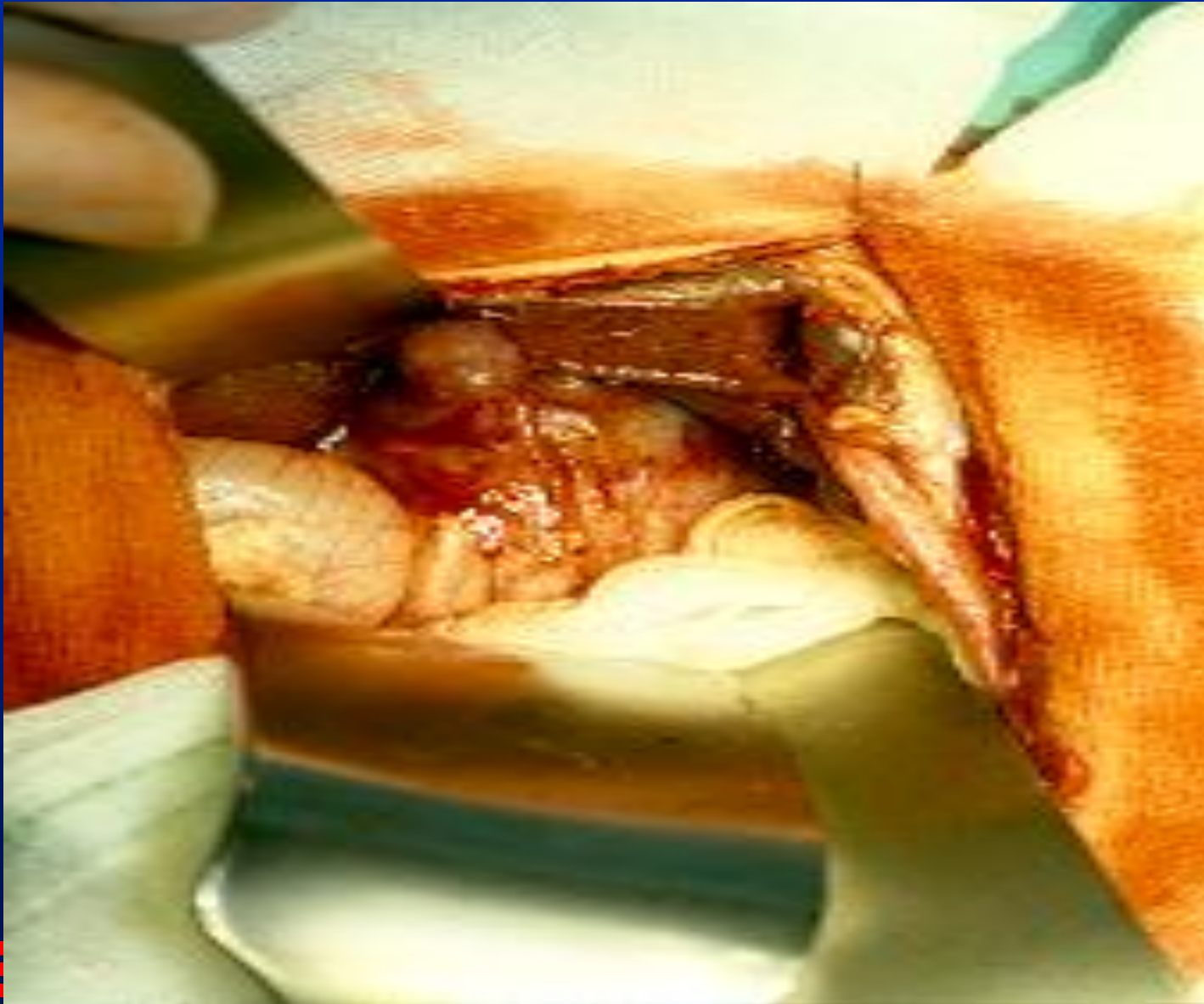

CISTI DEL COLEDOCO

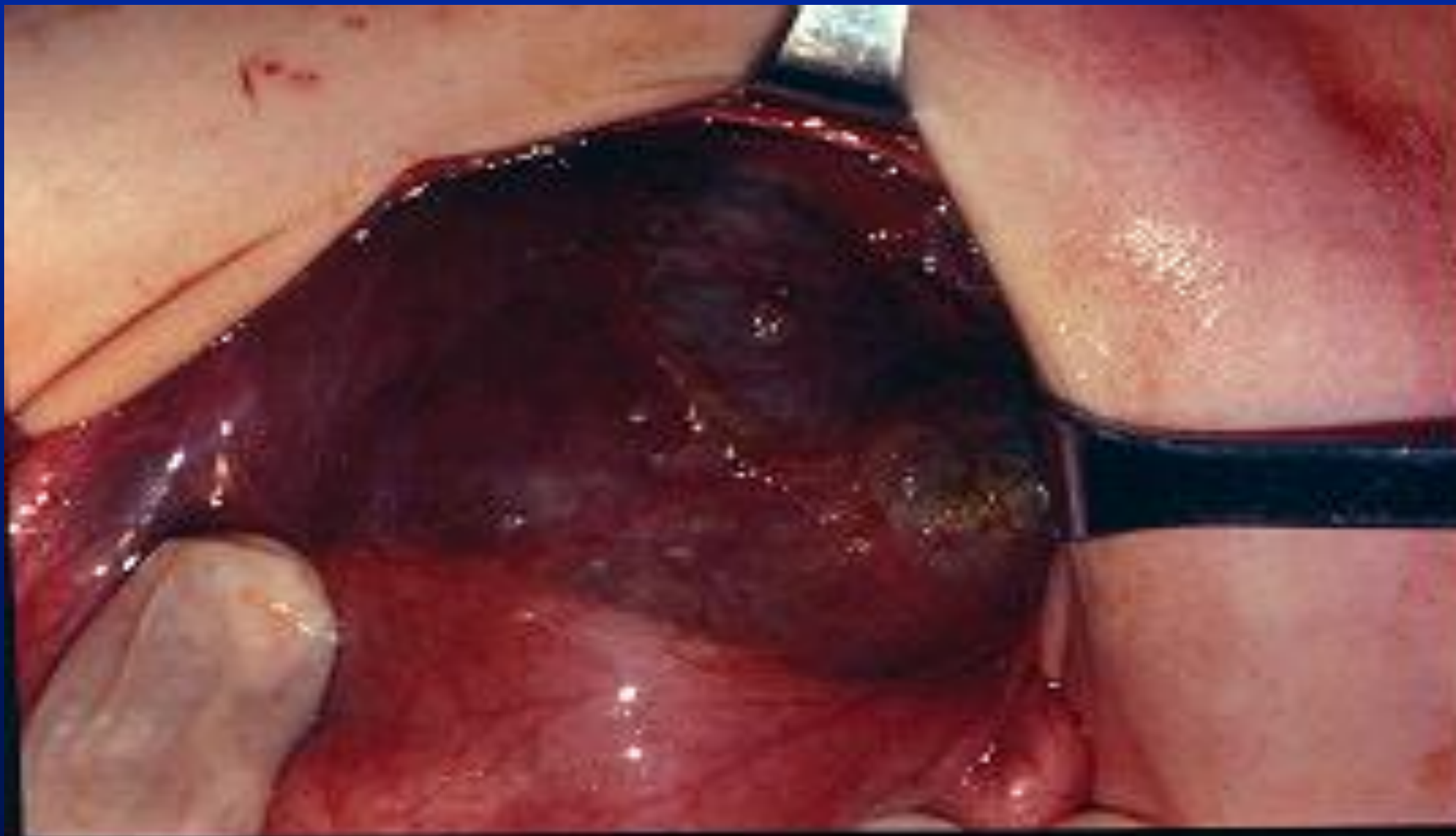
Terapia

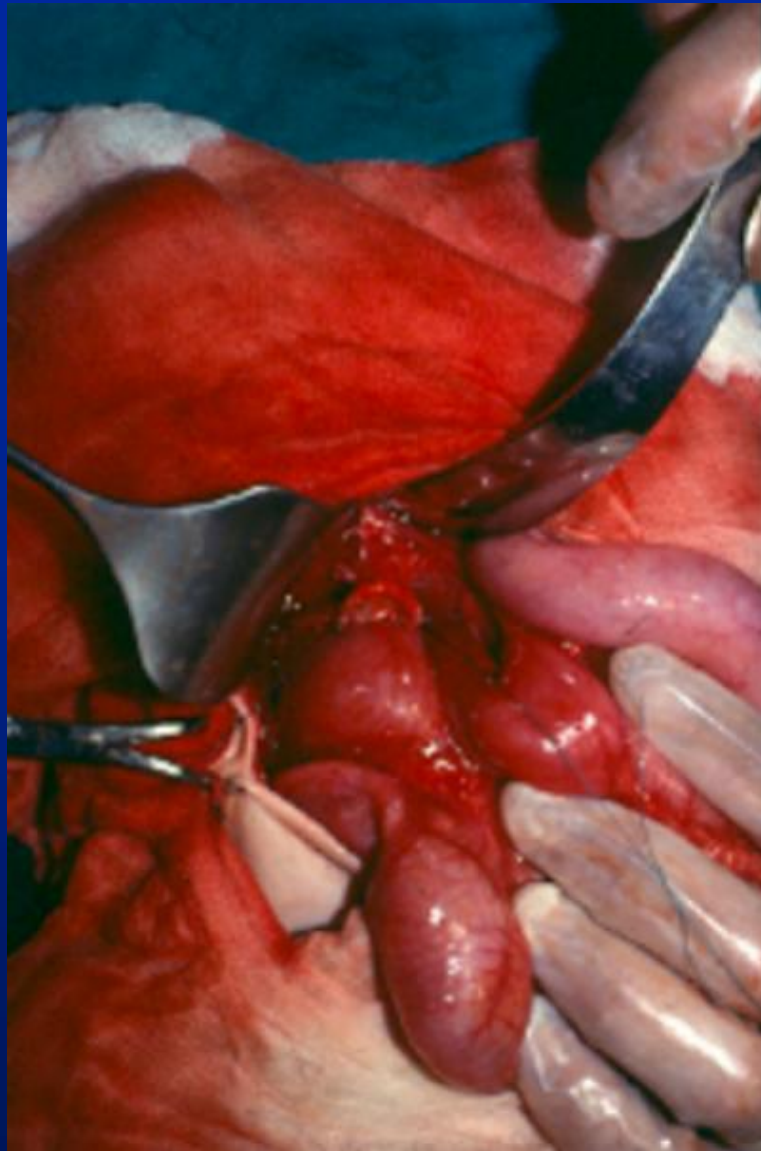
- ASPORTAZIONE DELLA CISTI
 - anastomosi bilio-digestiva
 - epatico-duodenostomia
 - epatico-digiunostomia su ansa alla Roux
 - epatico-duodenostomia con ansa interposta (Stalport-Grassi)
- 

Cisti del coledoco del tipo sacculare

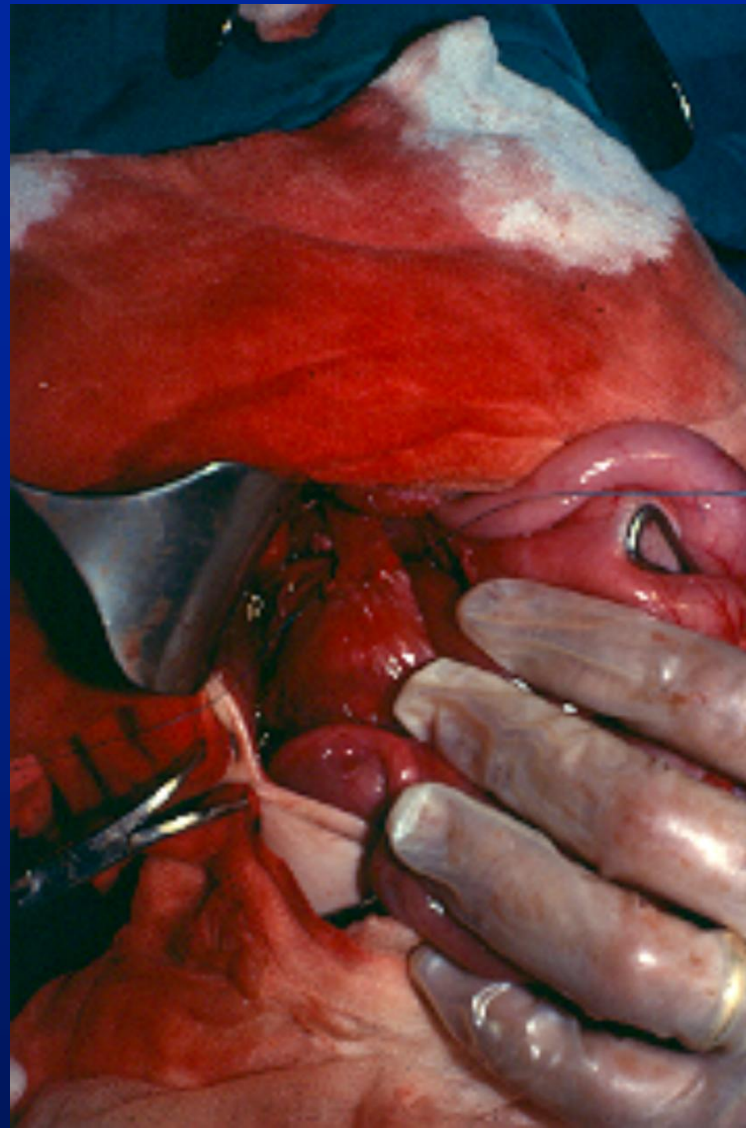


Grossa cisti del coledoco



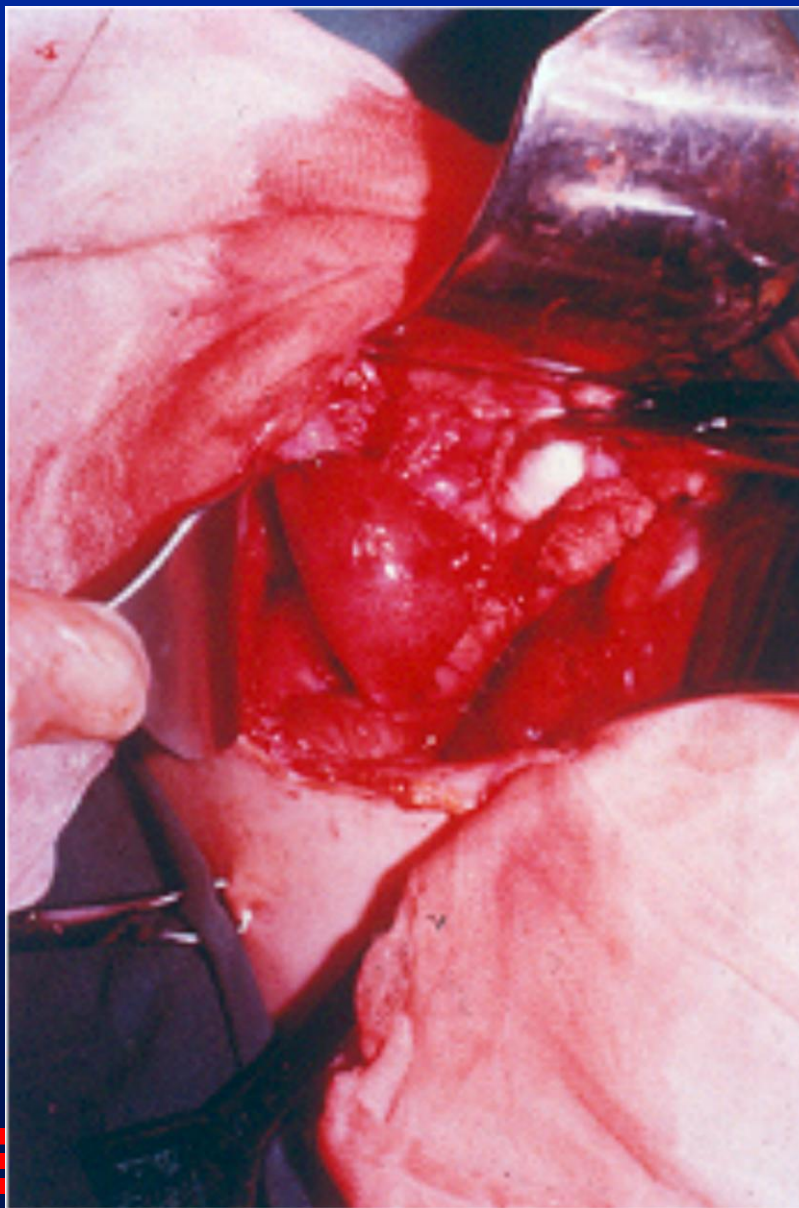


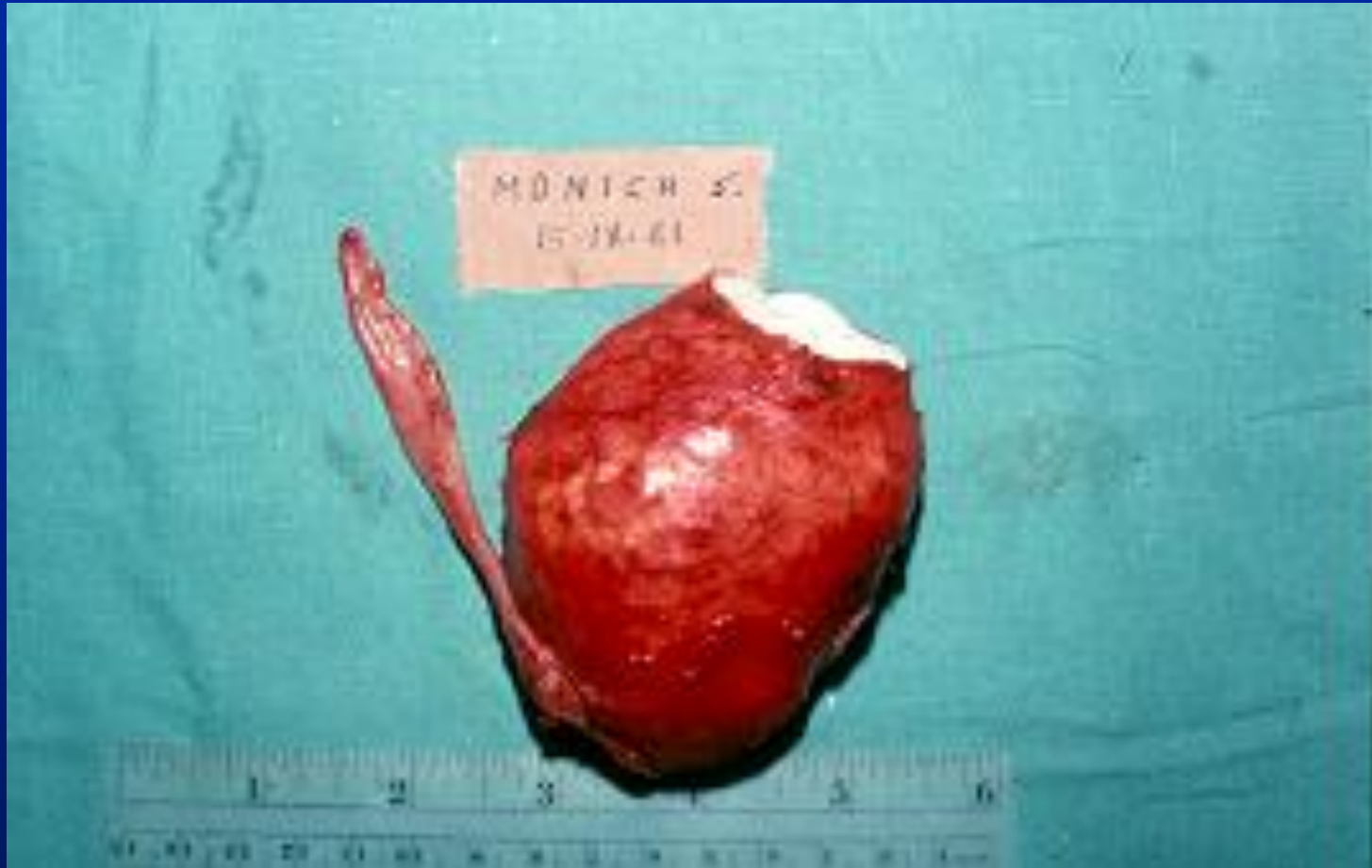Anastomosi epatico-duodenale in via di confezionamento



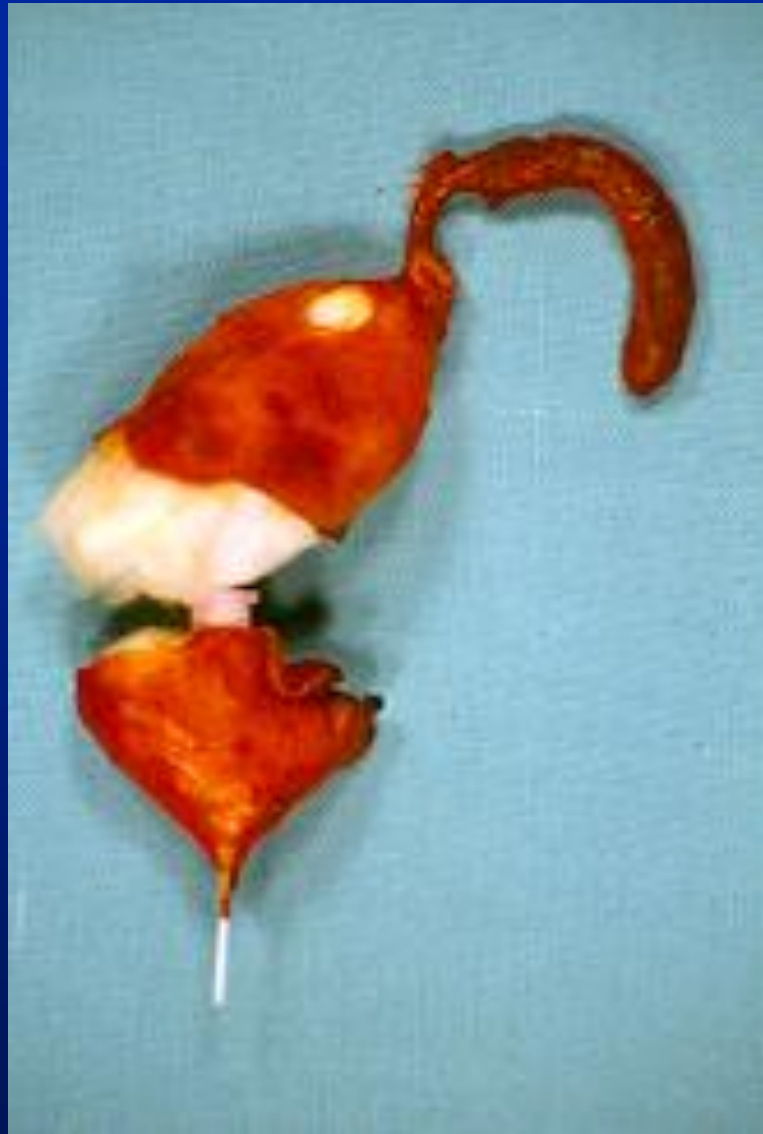Anastomosi epatico-duodenale T.L. completata

Anastomosi epatico-duodenale sec. Stalport-Grassi





cisti del coledoco asportata



cisti del coledoco asportata



CISTI DEL COLEDOCO

Prognosi

Buona quando la lesione viene diagnosticata in tempo e trattata correttamente.

